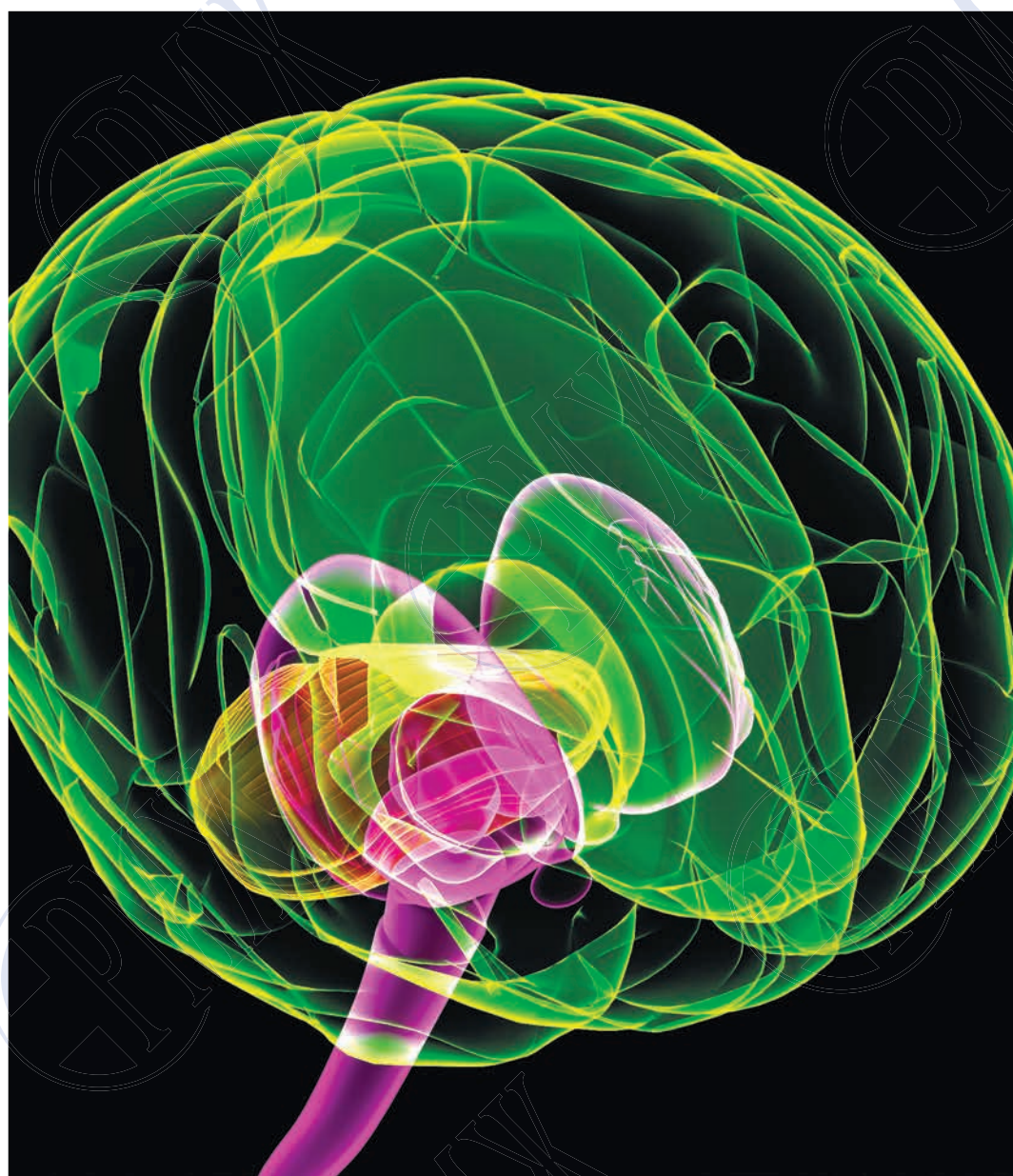


ЭНДОКРИНОЛОГИЯ



Е.Ю. Гуркина,
В.Ю. Воинова,
Л.М. Кузенкова,
И.Б. Соснина,
А.В. Витебская,
М.М. Костик,
Н.С. Шатохина,
И.Ю. Черняк,
Е.Б. Храмова,
Е.С. Романенко,
А.С. Вяткина,
А.В. Аbruкова

**Гипофосфатазия. Обзор клинических случаев,
опубликованных в РФ**

Гипофосфатазия. Обзор клинических случаев, опубликованных в РФ

К.м.н. Е.Ю. Гуркина¹, профессор В.Ю. Воинова², профессор Л.М. Кузенкова³, И.Б. Соснина⁴, к.м.н. А.В. Витебская⁵, д.м.н. М.М. Костик⁶, к.м.н. Н.С. Шатохина⁷, к.м.н. И.Ю. Черняк⁷, профессор Е.Б. Храмова⁸, к.м.н. Е.С. Романенко⁹, А.С. Вяткина¹⁰, к.м.н. А.В. Аbrukova¹¹

¹ФГБУ «НМИЦ им. В.А. Алмазова» Минздрава России, Санкт-Петербург

²Научно-исследовательский клинический институт педиатрии имени академика Ю.Е. Вельтищева ФГАОУ ВО РНИМУ им. Н.И. Пирогова Минздрава России, Москва

³ФГАОУ «НМИЦ здоровья детей» Минздрава России, Москва

⁴СПб ГБУЗ КДЦД, Санкт-Петербург

⁵Клинический институт детского здоровья имени Н.Ф. Филатова ФГАОУ ВО Первый МГМУ им. И.М. Сеченова Минздрава России (Сеченовский Университет), Москва

⁶ФГБОУ ВО СПбГПМУ Минздрава России, Санкт-Петербург

⁷ГБУЗ ДККБ, Краснодар

⁸ФГБОУ ВО Тюменский ГМУ Минздрава России, Тюмень

⁹ФГБОУ ВО ЮУГМУ Минздрава России, Челябинск

¹⁰ГБУЗ ПК «КДКБ», Пермь

¹¹БУ «Президентский перинатальный центр» Минздрава Чувашии, Чебоксары

РЕЗЮМЕ

Гипофосфатазия (ГФФ) — редкое полиморфное заболевание, имеющее различные клинические проявления в зависимости от возраста начала заболевания и степени его тяжести. Широкий спектр симптомов отмечается со стороны различных органов и систем, таких как опорно-двигательный аппарат (кости, мышцы, суставы), органы дыхания, нервная система и почки, что может значительно влиять на физическое здоровье и качество жизни пациента. Распространенность тяжелой формы ГФФ среди европейского населения известна, однако провести оценку распространенности более легких форм ГФФ затруднительно из-за значительной гетерогенности клинических проявлений и более низкой частоты диагностики. В обзоре приводится современный взгляд на этиологию и патогенез ГФФ, а также обсуждаются диагностические критерии и варианты лечения. Также представлены данные опубликованных клинических случаев ГФФ. Так, на 2020 г. в публикуемой в России медицинской литературе было описано 16 случаев гипофосфатазии у детей. Анализ опубликованных в российских медицинских научных журналах клинических случаев показал целесообразность рекомендации оценивать уровень тканеспецифичной щелочной фосфатазы при наличии у пациента любой костной патологии с рахитоподобными проявлениями.

Ключевые слова: гипофосфатазия, ГФФ, тканеспецифичная щелочная фосфатаза, ТНЩФ, ген ALPL, асфотаза альфа, рахитоподобные заболевания.

Для цитирования: Гуркина Е.Ю., Воинова В.Ю., Кузенкова Л.М. и др. Гипофосфатазия. Обзор клинических случаев, опубликованных в РФ. РМЖ. 2021;2:42–48.

ABSTRACT

Hypophosphatasia. Review of clinical cases published in the Russian Federation

E.Yu. Gurkina¹, V.Yu. Voinova², L.M. Kuzenkova³, I.B. Sosnina⁴, A.V. Vitebskaya⁵, M.M. Kostik⁶, N.S. Shatokhina⁷, I.Yu. Chernyak⁷, E.B. Khramova⁸, E.S. Romanenko⁹, A.S. Vyatkina¹⁰, A.V. Abrukova¹¹

¹V.A. Almazov National Medical Research Center, Saint Petersburg

²Veltischev Research and Clinical Institute for Pediatrics of the Pirogov Russian National Research Medical University, Moscow

³National Medical Research Center for Children's Health, Moscow

⁴Children's Consultative and Diagnostic Center, Saint Petersburg

⁵Clinical Institute of Child Health named after N.F. Filatov of the First Moscow State Medical University named after I.M. Sechenov (Sechenov University), Moscow

⁶Saint-Petersburg State Pediatric Medical University, Saint Petersburg

⁷Children's Regional Clinical Hospital, Krasnodar

⁸Tumen State Medical University, Tumen

⁹South Ural State Medical University, Chelyabinsk

¹⁰Children's Regional Clinical Hospital, Perm

¹¹Presidential Perinatal Center, Cheboksary

Hypophosphatasia (HPP) is a rare polymorphic disease that has different clinical manifestations depending on the age during disease onset and its severity. A wide range of symptoms affects various organs and systems, such as the musculoskeletal system (bones, muscles, joints), respiratory system, nervous system and kidneys, which can have a significant impact on the patient's physical health and life quality. The prevalence of severe HPP in the European population is known, however, it is difficult to assess the prevalence of milder HPP forms due to the significant heterogeneity of clinical manifestations and the lower frequency of diagnosis. The review provides a modern view concerning HPP

etiology and pathogenesis, as well as discusses diagnostic criteria and treatment options. Data from published clinical cases of HPP are also presented. Thus, as of 2020, Russian medical literature described 16 cases of children with the diagnosis of hypophosphatasia. The analysis of clinical cases published in Russian medical scientific journals has shown recommendation expediency to assess the level of tissue-specific alkaline phosphatase in the presence of any bone pathology with rickets-like manifestations in the patient.

Keywords: hypophosphatasia, HPP, tissue-specific alkaline phosphatase, TNSALP, ALPL gene, asfotase alfa, rickets-like diseases.

For citation: Gurkina E.Yu., Voinova V.Yu., Kuzenkova L.M. et al. Hypophosphatasia. Review of clinical cases published in the Russian Federation. *RMJ*. 2021;2:42–48.

ВВЕДЕНИЕ

Гипофосфатазия (ГФФ) — редкое наследственное метаболическое заболевание, вызванное мутациями в гене *ALPL*, кодирующем активность фермента тканеспецифической щелочной фосфатазы (ТНЩФ). Канадский врач J.C. Rathbun при описании пациента с крайне низким уровнем щелочной фосфатазы (ЩФ) впервые применил термин «гипофосфатазия» [1]. Клинические симптомы ГФФ неоднородны: от фатального перинатального варианта с выраженной гипоминерализацией скелета и дыхательной недостаточностью до постепенно прогрессирующего остеопороза у взрослых. На сегодняшний день общепринято выделять пять основных форм заболевания в зависимости от возраста появления первых симптомов: перинатальная, инфантильная, детская, взрослая, а также одонтогипофосфатазия [2].

Точная распространенность заболевания остается неизвестной и может варьировать в зависимости от популяции, метода оценки и формы ГФФ. Этническая группа с самым высоким уровнем заболеваемости ГФФ — это меннониты в Манитобе, Канада. Сообщается, что в этой популяции 1 из 25 человек несет мутацию *ALPL* и примерно у 1 из 2500 новорожденных имеется летальная форма ГФФ. Распространенность тяжелых форм ГФФ оценивается в 1 на 100 000 рождений в Канаде [3]. Молекулярное исследование показало, что частота тяжелых форм ГФФ в Европе составляет 1 на 300 000, но умеренные формы ГФФ, по результатам того же исследования, встречаются в 50 раз чаще [4]. Данные о распространенности в России отсутствуют, однако предполагаемая частота появления тяжелых форм — 1 на 100 000 новорожденных [5].

Этиология и патогенез ГФФ

Этиология и патогенез ГФФ до настоящего времени остаются предметом исследований. Мутации в гене *ALPL*, также известном как *TNSALP*, картированном на 1 хромосоме (1p36.12), вызывают снижение активности ТНЩФ [6]. Тяжелые формы с ранним началом ГФФ с большей вероятностью будут иметь аутосомно-рецессивный тип наследования, тогда как формы с более поздним дебютом могут быть унаследованы как по аутосомно-рецессивному, так и по аутосомно-доминантному типу наследования [7]. В настоящее время описано не менее 411 мутаций гена *ALPL* [8], каждая из которых может снижать активность ТНЩФ.

ТНЩФ играет прямую роль в механизме отщепления фосфатной группы от целого ряда субстратов [9]. При снижении активности ТНЩФ нарушается метаболизм неорганического пирофосфата, пиридоксаль-5-фосфата (витамина B_6) и фосфоэтанолamina, происходит их внеклеточное накопление [10].

В норме ТНЩФ расщепляет неорганический пирофосфат до двух молекул фосфата, которые, связываясь с кальцием, формируют кристаллы гидроксиапатита, необходимые для минерализации костного матрикса и роста

костной ткани [9]. Внеклеточное накопление неорганического пирофосфата блокирует формирование кристаллов гидроксиапатита [11–13], что препятствует нормальной минерализации костной ткани и приводит к скелетным деформациям. Кроме того, накопленный неорганический пирофосфат активно соединяется с ионами кальция и образует кристаллы пирофосфата кальция, который откладывается либо в почках, вызывая нефрокальциноз, либо в суставах, становясь причиной кристаллического артрита и псевдоподагры [14]. Аномалии формирования костей грудной клетки могут приводить к вторичной гипоплазии легких и, как следствие, к развитию дыхательной недостаточности у пациентов раннего возраста с ГФФ [15].

Известна важная роль витамина B_6 в регуляции работы нервной системы, обусловленная его участием в метаболизме ряда нейротрансмиттеров. Для поступления витамина B_6 в ЦНС необходимо отщепление фосфатной группы от пиридоксаль-5-фосфата (активная форма витамина B_6). Катализатором отщепления фосфата является ТНЩФ. Образовавшийся пиридоксаль проникает через гематоэнцефалический барьер и после обратного присоединения фосфатной группы участвует в синтезе нейромедиаторов (в частности, ГАМК) [16]. При ГФФ нарушается процесс поступления витамина B_6 в головной мозг, что обуславливает неврологические нарушения, например витамин B_6 -зависимые судороги [17].

Функция фосфоэтанолamina, еще одного соединения, которое аккумулируется при ГФФ, широко не исследовалась [18]. Его концентрация в моче может сильно повышаться при тяжелых формах ГФФ. Это естественный субстрат ТНЩФ, но он также может метаболизироваться другими путями. Фосфоэтанолamin был обнаружен в спинномозговой жидкости у пациента с перинатальной формой ГФФ, и ранее предполагалась связь между фосфоэтанолaminом и эпилепсией [19]. Таким образом, роль ТНЩФ в патофизиологии головного мозга до конца не ясна и требует дальнейшего исследования, особенно в отношении некоторых плохо изученных симптомов ГФФ.

Патогенез ГФФ представлен на рисунке 1.

Клинические формы ГФФ

Тяжесть симптомов и возраст манифестации ГФФ определяются типом наследования и конкретными мутациями. Чем раньше возникает дефицит активности ТНЩФ, тем вероятно более фатальными могут быть последствия. Наиболее общепринятая классификация, которая базируется на возрасте появления первых симптомов заболевания, выделяет 4 клинические формы ГФФ: перинатальную (летальную), инфантильную, детскую и взрослую [2]. Перинатальная форма диагностируется внутриутробно (при ультразвуковом исследовании) или непосредственно при рождении, инфантильная форма — в первые дни после рождения до 6 мес. жизни, детская форма — от 6 мес. до 18 лет, взрослая форма —

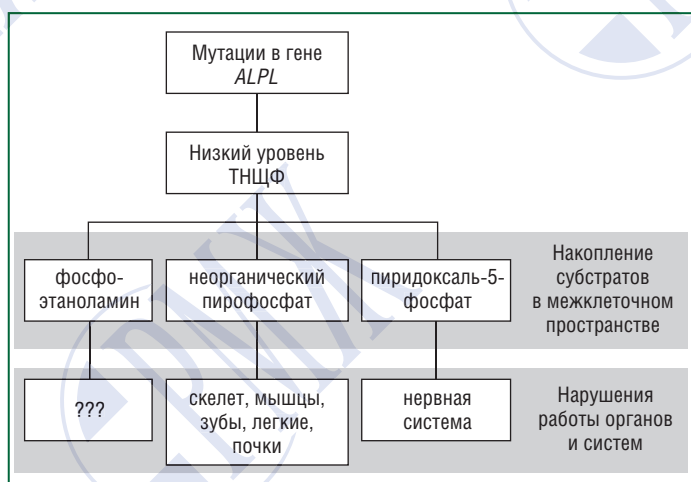

Рис. 1. Патогенез гипофосфатазии

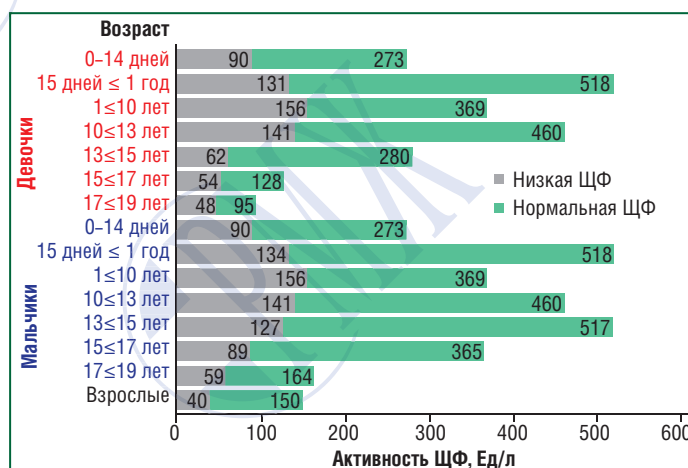


Рис. 2. Референсные интервалы активности ЩФ в зависимости от возраста и пола (адаптировано из [26])

старше 18 лет. Также выделяют одонтогипофосфатазию, когда при отсутствии других симптомов заболевания регистрируют преждевременную потерю молочных или постоянных зубов [20]. Симптомы различаются в зависимости от возраста, но без лечения все пациенты с перинатальной (летальной) формой [21, 22], примерно половина пациентов с инфантильной формой [22] имеют плохой прогноз жизни. Для пациентов с другими формами ГФФ прогноз жизни благоприятен, однако без лечения они могут страдать от прогрессирующих клинических осложнений, часто приводящих к инвалидизации.

ГФФ — заболевание с разнообразными клиническими проявлениями. В таблице 1 представлены признаки, симптомы или осложнения, связанные с различными формами ГФФ, собранные из множества исследований [2, 23–25]. Широкий спектр симптомов отмечается со стороны не только костной системы, но и других органов и систем, таких как мышцы, суставы, органы дыхания, нервная система и почки, что может значительно влиять на физическое здоровье, качество жизни и прогноз для пациента.

Диагностика

ГФФ диагностируется на основании клинической картины, рентгенологических данных и результатов биохимических тестов. Дифференциальная диагностика должна проводиться с другими заболеваниями скелета, включая рахит, остеопороз и несовершенный остеогенез. Дефицит активности ТНЩФ является биохимическим маркером, позволяющим исключить другую скелетную патологию, при этом важно интерпретировать результат измерения ТНЩФ согласно референсным интервалам, учитывающим пол и возраст пациента (рис. 2) [10]. Также необходимо подтверждать стабильно низкую активность ТНЩФ в нескольких измерениях. Поскольку низкий уровень ТНЩФ помимо ГФФ может быть связан с многочисленными заболеваниями, такими как нарушение питания, дефицит цинка, синдром Кушинга, клейдокранияльная дисплазия и другие состояния, их исключение также важно. Дополнительные лабораторные тесты, подтверждающие диагноз, включают гиперкальциемию, гиперфосфатемию и гиперкальциурию, особенно при инфантильной и детской формах. Для окончательной диагностики ГФФ проводится тестирование гена *ALPL*.

Лечение

До недавнего времени лечение ГФФ было только симптоматическим и поддерживающим: гидратация, ограничение потребления кальция, в некоторых случаях — назначение тиазидных диуретиков при гиперкальциемии и гиперкальциурии; витамин B_6 при судорогах; хирургические операции при скелетных деформациях; искусственная вентиляция легких для пациентов с дыхательными нарушениями; назначение анальгетиков при хронической боли; реабилитация, включающая физиотерапию и лечебную гимнастику [27]. Также лечить ГФФ пытались, применяя витамин D, бисфосфонаты, терипаратид и даже выполняя трансплантацию костного мозга, однако ни один из этих подходов не привел к положительному результату. Напротив, витамин D может усугубить гиперкальциемию или гиперкальциурию [28], а бисфосфонаты у пациентов с ГФФ угнетают процесс минерализации, ухудшая течение заболевания, и могут вызывать атипичные переломы бедренной кости [29].

В 2009 г. начались клинические испытания лекарственного препарата для заместительной ферментной терапии — асфатаза альфа. Молекула представляет собой человеческий рекомбинантный гибридный белок ЩФ, имеющий высокое сродство к кристаллам гидроксиапатита [30]. Терапевтическое действие реализуется через гидролиз неорганического пирофосфата, снижение накопления внеклеточных субстратов ТНЩФ, что улучшает минерализацию скелета. В пилотном клиническом исследовании у пациентов с инфантильной и детской формами ГФФ с тяжелым течением авторы продемонстрировали увеличение мышечной силы и улучшение процесса минерализации в течение нескольких недель после начала терапии, а также улучшение легочных, когнитивных и двигательных функций, выходящее за рамки первых нескольких недель лечения [30]. Результаты оригинального исследования эффективности и безопасности асфатазы альфа у младенцев с тех пор были подтверждены многочисленными независимыми исследованиями.

В настоящее время во многих странах препарат одобрен для заместительной ферментной терапии пациентов с ГФФ с началом в детском возрасте. Это контрастирует с лечением асфатазой альфа взрослых, относительно которого данных все еще недостаточно [18]. В 2019 г. лекарственный препарат асфатаза альфа зарегистрирован в Российской Федерации.

Таблица 1. Симптомы и осложнения, связанные с ГФФ

Симптомы/осложнения ГФФ	Перинатальная ГФФ	Инфантильная ГФФ	Детская ГФФ	Взрослая ГФФ	Одонтогипофосфатазия
Только стоматологические симптомы	-	-	-	-	+
Нарушение минерализации скелета	+	+	+	-	-
Преждевременная потеря зубов	+	+	+	+	+
Рахит/остеомаляция	+	+	+	+	-
Деформации грудной клетки (например, рахитическая грудная клетка)	+	+	+	-	-
Переломы/псевдопереломы	+	+	+	+	-
Судороги (витамин В ₆ -зависимые)	+	+	-	-	-
Задержка психомоторного развития	+	+	+	-	-
Респираторные осложнения	+	+	-	-	-
Краниосиностоз	+	+	+	-	-
Эктопические кальцификаты, чаще офтальмологические	+	+	+	-	-
Деформации костей	+	+	+	-	-
Укорочение конечностей	+	+	-	-	-
Низкий рост	-	-	+	-	-
Задержка роста и развития	-	+	+	-	-
Задержка заживления переломов	-	-	+	+	-
Миопатия	+	+	+	+	-
Нефрокальциноз	-	+	+	+	-
Гиперкальциемия	+	+	+	-	-
Гиперкальциурия	+	+	-	-	-
Хроническая боль в мышцах/костях	-	-	+	+	-
Артропатия с хондрокальцинозом / без хондрокальциноза	-	-	-	+	-
Энтезопатия	-	-	-	+	-
Псевдоподагра / отложение пирофосфата кальция / кристаллическая артропатия	-	-	-	+	-
Измененная походка	-	-	+	+	-
Костно-хрящевые шпоры	+	+	-	-	-
Потеря слуха	+	+	-	-	-
Внутричерепные кровоизлияния	+	+	-	-	-
Мертворождение	+	-	-	-	-
Смерть	+	+	-	-	-

ГФФ в России

В 2020 г. в публикуемой в Российской Федерации медицинской литературе описаны 16 случаев постановки диагноза «гипофосфатазия» у детей.

ПЕРИНАТАЛЬНАЯ ФОРМА

Описано 3 случая перинатальной формы ГФФ.

Первое описание верификации перинатальной формы ГФФ в отечественной практике сделано А.Е. Волковым с коллегами [31]. На 37-й неделе беременности у матери пациента наблюдалось выраженное снижение эхогенности костей свода черепа, его клеверообразная форма, венечные

синостозы (рис. 3); укорочение деминерализованных конечностей, деминерализация позвоночника и ребер; гипоплазия колоколообразной грудной клетки. Ребенок родился в тяжелом состоянии (вес 1100, рост 38 см, по шкале Апгар 1/1), наблюдалась гиперкальциемия, гипофосфатемия, низкий уровень ТНЩФ — 19 ЕД/л (норма — 35–106 ЕД/л). Через 20 мин после рождения вследствие нарастающей дыхательной недостаточности ребенок умер. Генетическая верификация диагноза на тот момент не проводилась.

Также описаны случаи перинатальной ГФФ у пациента О. [32] и пациента Ч. [33]. В обоих случаях постановка диагноза ГФФ была проведена в 1-й месяц жизни паци-

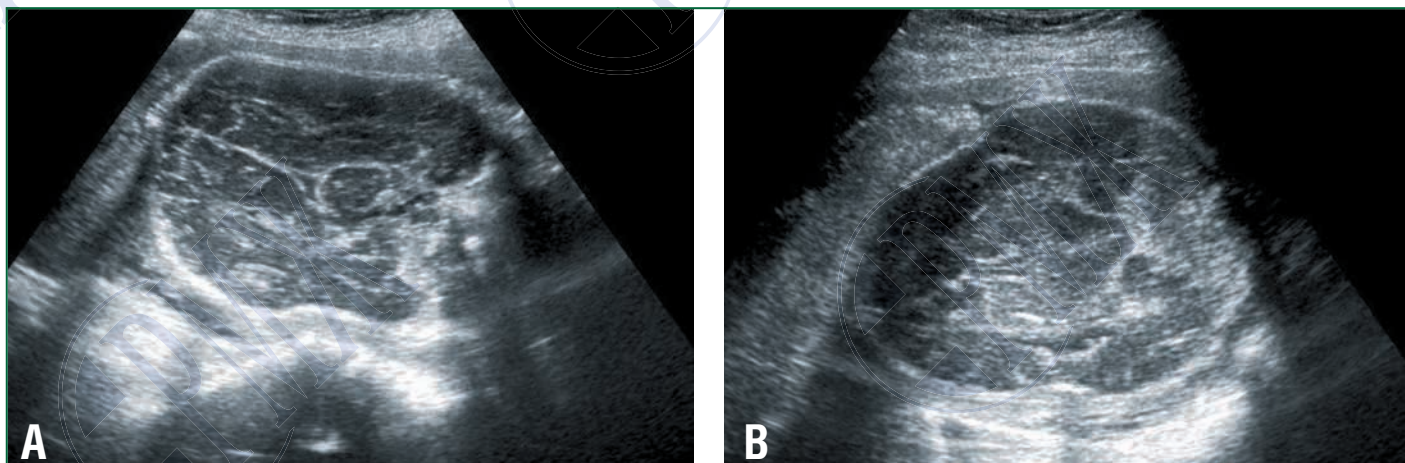


Рис. 3. Ультразвуковое исследование при перинатальной форме ГФФ: А — деформация костей свода черепа под воздействием датчика, В — клеверообразная форма черепа из-за наличия венечных синостозов [31]

ентов, подтверждена результатами генетического анализа и низкими показателями активности ТНЩФ. Еще внутриутробно при УЗИ были обнаружены признаки нарушения развития скелета у плода. При рождении у пациентов наблюдались множественные скелетные диспропорции, укорочение, деформации и переломы конечностей, мягкие кости свода черепа продавливались, формируя «мембранозный» череп, грудная клетка была мягкой, уплощенной (рис. 4). Состояние ребенка О. после рождения оценивалось как более тяжелое, были выявлены мутации в гомозиготном состоянии, уровень ТНЩФ составлял 37 Ед/л (норма — 90–274 Ед/л) [32]. У ребенка Ч. выявлены две мутации в гетерозиготном состоянии, уровень ТНЩФ — 28 Ед/л (норма — 53–128 Ед/л). После верификации диагноза ГФФ обоим детям была назначена фермент-заместительная терапия асфатазой альфа.

Перинатальная форма ГФФ диагностируется чаще всего без особых затруднений. Верификация диагноза основана на следующей симптоматике: множественные деформации скелета, гипоминерализация костей, переломы, пиридок-

син-зависимые судороги, дыхательная недостаточность и гипоплазия легких при низких уровнях ТНЩФ и нормальных значениях паратормона, витамина D, нормальном или повышенном уровне кальция в крови. Помимо УЗИ плода важной информацией являются положительный семейный анамнез и низкий уровень ТНЩФ в сыворотке крови у родителей. Следует отметить, что у женщин на поздних сроках беременности уровень ТНЩФ в сыворотке выше, чем вне беременности, из-за присутствия плацентарной ЩФ [34].

Инфантильная форма

Описано 4 случая инфантильной формы ГФФ в РФ: первый случай — в 2009 г. [35], в статьях 2016 г. и 2017 г. представлен второй случай [36, 37], третий — в 2017 г. [37], четвертый — в 2019 г. [38].

Все пациенты имели характерную для заболевания симптоматику: рахитоподобные изменения, варусную деформацию нижних конечностей, вальгусную деформацию стоп, «рахитические четки», «нити жемчуга», «рахитические браслетки», воронкообразную грудную

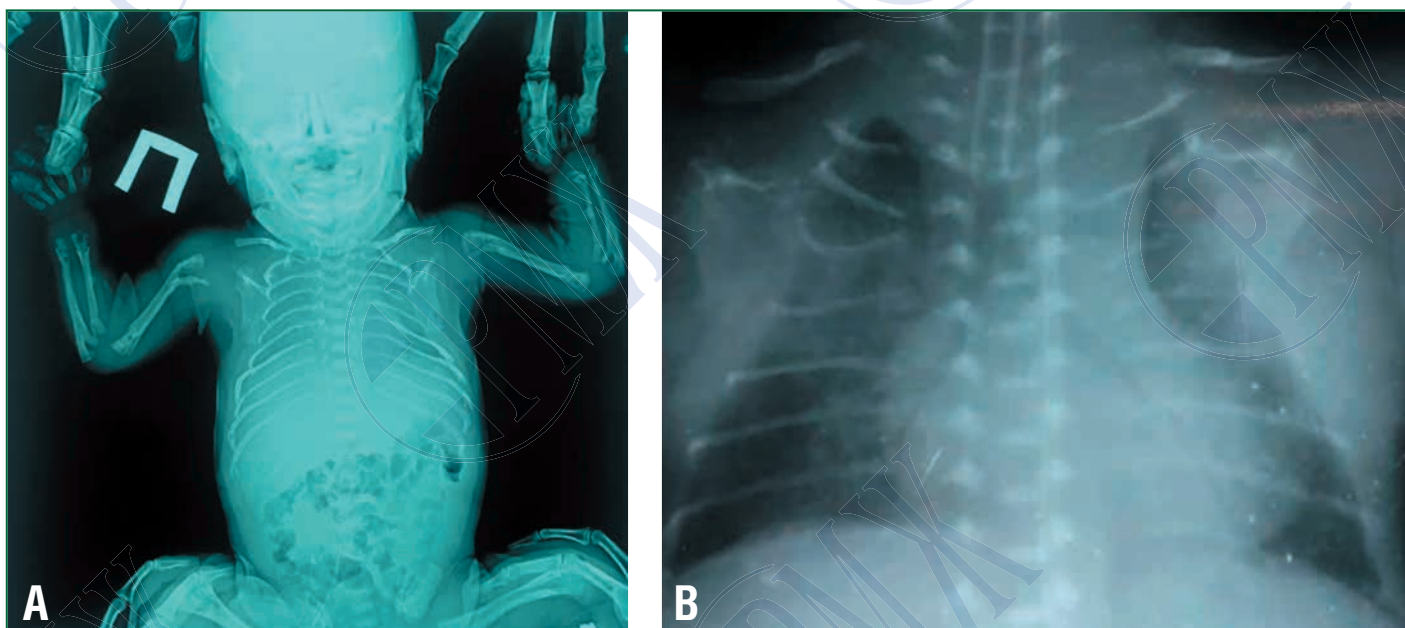


Рис. 4. Перинатальная форма ГФФ: А — рентгенограмма костей скелета и черепа пациента Ч. [33], В — рентгенограмма грудной клетки пациента О. [32]

клетку, снижение мышечного тонуса, недостаточную прибавку массы тела (рис. 5А). В 2 случаях наблюдалось выпадение молочных зубов [35, 38]. Структурные изменения в почках были выявлены у 2 детей [36, 37]. На рентгенограммах наблюдались различные деструктивные изменения костной структуры: резкое истончение коркового слоя, неровность контуров, множественные участки просветлений (гипоминариализации) метадиафизов длинных трубчатых костей (рис. 5В), с характерными для ГФФ «изъеденными» контурами («языками пламени»), укорочения диафизов костей, расширение эпифизов с мягкой тканью плотностью.

Биохимические исследования показали, что у всех детей уровень ТНЩФ был значительно понижен. В 2 случаях при обращении пациентов в поликлиники по месту жительства лабораторные анализы проводились неоднократно, однако низкие значения уровня ТНЩФ были проигнорированы и поставлены неверные диагнозы, что привело к назначению в качестве лечения высоких доз витамина D, что в ряде случаев ухудшает течение заболевания [35, 37].

В 3 случаях диагноз был верифицирован генетически. У 2 пациентов были выявлены гетерозиготные мутации гена *ALPL* [35, 38], у 1 ребенка была обнаружена ранее не описанная гомозиготная мутация C497R [36, 37].

Фермент-заместительная терапия асфотазой альфа была назначена 2 пациентам [36–38]. В работе Е.С. Отрощенко и соавт. не сообщается о терапии асфотазой альфа ввиду отсутствия на тот момент данного препарата [35].

Ребенок К. с рождения наблюдался амбулаторно в связи с перинатальной патологией ЦНС, гипертензионно-гидроцефальным синдромом. В дальнейшем состояние ребенка ухудшалось, пациент умер в возрасте 1 года 4 мес. от прогрессирующей дыхательной и сердечно-сосудистой недостаточности [37].

С учетом того, что при инфантильной форме ГФФ дебют заболевания происходит до 6 мес., в 3 описанных случаях наблюдается довольно поздняя постановка диагноза, несмотря на типичную симптоматику.

ДЕТСКАЯ ФОРМА

В медицинской литературе в РФ описано 9 пациентов с детской формой ГФФ. Симптомы, которые встречались почти у всех пациентов с детской формой, включали задержку роста и развития, гипотонию, нарушение походки («утиная походка»), быструю утомляемость [32, 33, 36, 39–42]. По данным рентгенографии определялись размытые зоны минерализации и участки разрежения костной ткани в виде «языков пламени» в расширенных метафизах костей. У 2 пациентов была отмечена деформация черепа [32, 33]. Встречались выраженная варусная деформация бедер, вальгусная деформация коленных суставов [33, 36]. У 5 детей в анамнезе выявлялось раннее выпадение молочных зубов [33, 39, 41], что является важным диагностическим критерием при постановке диагноза ГФФ, однако только в 1 случае данный симптом был адекватно оценен и привел к назначению дополнительных обследований и постановке правильного диагноза в возрасте 1 года [33].

У всех пациентов были определены низкие значения ТНЩФ, причем у некоторых пациентов впервые анализ был проведен в довольно позднем возрасте, например у мальчика П. [32] снижение активности ТНЩФ было впервые зарегистрировано только в 6 лет.

В некоторых случаях были установлены неверные диагнозы (рахит, соматогенная задержка роста), назначена те-

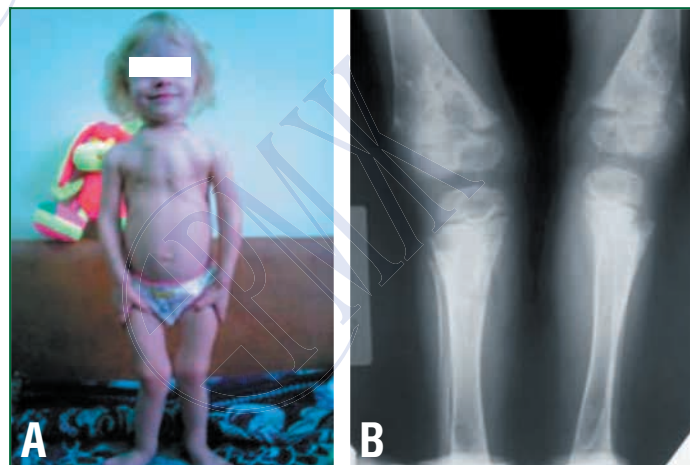


Рис. 5. Инфантильная ГФФ: А — внешний вид ребенка, В — рентгенограмма трубчатых костей [35]

рапия витамином D, которая ухудшала течение заболевания [33, 40]. Мальчику Р. при обращении к стоматологу был поставлен диагноз «генерализованный пародонтит тяжелой степени» [33].

Во всех описанных случаях была проведена молекулярно-генетическая верификация диагноза ГФФ. Характерно, что все мутации гена *ALPL* находятся в гетерозиготном состоянии.

Шести пациентам из данной группы назначена фермент-заместительная терапия препаратом асфотаза альфа в дозе 2 мг на 1 кг массы тела 3 раза в неделю, а 1 пациенту в возрасте 18 лет — в дозе 70 мг/сут 6 раз в неделю [40]. В 1 случае отмечается, что вопрос о назначении фермент-заместительной терапии будет решаться при ухудшении состояния в динамике [33]. У всех пациентов с детской формой после постановки диагноза прогноз жизни благоприятный. На фоне терапии асфотазой альфа у всех пациентов наблюдалось улучшение состояния, значительное ускорение темпов роста, повышение мышечной силы и толерантности к физическим нагрузкам.

ОБСУЖДЕНИЕ

Анализ описанных в отечественных медицинских журналах случаев ГФФ показал, что в силу разных причин (полиморфность клинических симптомов, ошибки при определении и интерпретации результатов измерения ЩФ, недостаточная осведомленность врачей о ГФФ) наблюдались сложности в своевременной постановке правильного диагноза. Клинические проявления ГФФ разнообразны и затрагивают многие органы и системы, в связи с чем пациенты могут наблюдаться у специалистов самого разного профиля.

Из-за схожих костных проявлений ГФФ пациентам ошибочно были установлены диагнозы более распространенных заболеваний, таких как рахит, несовершенный остеогенез, остеопороз, задержка роста, заболевания пародонта и др. Неверный диагноз может ухудшить прогноз по двум причинам: отсроченное лечение и противопоказания. Во всех описанных случаях в результатах биохимических анализов наблюдались низкие значения активности фермента ТНЩФ, что является главным характерным признаком ГФФ. Однако в большинстве случаев эти данные были проигнорированы многими специалистами, особенно при первичном обращении за медицинской помощью в поликлиниках по месту жительства.

В описанных случаях из отечественной практики мы наблюдаем задержку диагностики: у пациентов с детской формой ГФФ симптомы заболевания проявлялись уже в раннем возрасте, однако диагноз в большинстве случаев был поставлен гораздо позже — в 3–4 года, 6 лет и даже в 15 лет. Глобальное проспективное исследование показало, что у пациентов с ГФФ часто происходит задержка диагностики на 12 и более месяцев у детей и примерно на 10 лет у взрослых. Таким образом, подобные результаты отражают глобальную ограниченную осведомленность о болезни [43]. Тем не менее за 11 лет с первого описания случая ГФФ в РФ [31] наблюдается положительная динамика в своевременной постановке верного диагноза. Интересен опыт ретроспективной диагностики ГФФ, когда при проверке лабораторной базы данных выявлялись низкие значения ТНЩФ, а далее анализировались клинические симптомы и при подозрении на ГФФ образцы крови направлялись на генетическое исследование. Используя этот подход, авторы выявили 3 пациентов с ГФФ [42].

Генетическая верификация была проведена в большинстве описанных случаев ГФФ в РФ. Стоит отметить, что в редких случаях при ГФФ мутации в гене *ALPL* не обнаруживаются, поэтому для постановки диагноза ведущим является сочетание клинических симптомов заболевания, характерных рентгенологических признаков и снижения активности ТНЩФ ниже нормы [44]. Ключом к диагностике в каждом случае является измерение и соответствующая интерпретация активности ТНЩФ в сыворотке крови. Активность фермента существенно меняется с возрастом, и у детей она значительно выше, чем у взрослых. Таким образом, для правильной интерпретации анализа активности ТНЩФ решающее значение имеет применение референсных показателей с учетом возраста и пола для каждого пациента.

Ранняя диагностика ГФФ имеет существенное значение в связи с появлением фермент-заместительной терапии асфотазой альфа. С учетом прогрессирующего характера врожденного заболевания раннее начало лечения означает лучший прогноз с точки зрения развития осложнений и инвалидизации детей, а для пациентов с тяжелыми ранними формами (перинатальной и инфантильной) вовремя поставленный диагноз может определять прогноз для жизни ребенка.

ЗАКЛЮЧЕНИЕ

Анализ случаев заболевания ГФФ, описанных к настоящему времени в российских медицинских научных журналах, позволяет рекомендовать практикующим специалистам при наличии у пациента любой костной патологии с рахитоподобными проявлениями проводить обязательную оценку уровня ТНЩФ как основополагающего лабораторного теста для подтверждения диагноза ГФФ. При интерпретации результатов измерения ЩФ крайне важно использовать референсные диапазоны с учетом пола и возраста пациента.

Благодарность

Авторы благодарят группу MAG (Medical Adviser's Group) в лице Елены Якимовой за помощь в подготовке рукописи при финансовой поддержке ООО «Свик Биофарма».

Литература

1. Rathbun J.C. Hypophosphatasia. *Am J Dis Child.* 1948;75:822.
2. Bangura A., Wright L., Shuler T. Hypophosphatasia: Current Literature for Pathophysiology, Clinical Manifestations, Diagnosis, and Treatment. *Cureus.* 2020;12:1–6.
3. Choida V., Bubbear J.S. Update on the management of hypophosphatasia. *Ther Adv Musculoskelet Dis.* 2019;11:1759720X19863997.
4. Mornet E., Yvard A., Taillandier A. et al. A molecular-based estimation of the prevalence of hypophosphatasia in the European population. *Ann Hum Genet.* 2011;75:439–445.
5. Баранов А.А., Намазова-Баранова Л.С., Савостьянов К.В. и др. Клинические рекомендации по диагностике и лечению гипофосфатазии у детей. *Педиатрическая фармакология.* 2016;13(6):539–543. [Baranov A.A., Namazova-Baranova L.S., Savostianov K.V. et al. Clinical recommendation to the diagnostics and treatment of hypophosphatasia in children. *Pediatric pharmacology.* 2016;13(6):539–543 (in Russ.)]. DOI: 10.15690/pf.v13i6.1665.
6. Mornet E. Genetics of hypophosphatasia. *Arch Pediatr.* 2017;24(5S2):5S51–5S56.
7. Mornet E., Nunes M.E. Hypophosphatasia. *GeneReviews*. Seattle (WA): University of Washington, Seattle; 1993–2020.
8. Mornet E. Hypophosphatasia: the mutations in the tissue-nonspecific alkaline phosphatase gene. *Hum Mutat.* 2000;15(4):309–315.
9. Millán J.L., Whyte M.P. Alkaline Phosphatase and Hypophosphatasia. *Calcif Tissue Int.* 2016;98(4):398–416.
10. Whyte M.P. Hypophosphatasia — aetiology, nosology, pathogenesis, diagnosis and treatment. *Nat Rev Endocrinol.* 2016;12:233–246.
11. Anderson H.C., Hsu H.H., Morris D.C. et al. Matrix vesicles in osteomalacic hypophosphatasia bone contain apatite-like mineral crystals. *Am J Pathol.* 1997;151:1555–1561.
12. Anderson H.C., Sipe J.B., Hesse L. et al. Impaired Calcification Around Matrix Vesicles of Growth Plate and Bone in Alkaline Phosphatase-Deficient Mice. *Am J Pathol.* 2004;164:841–847.
13. Anderson H.C., Harmey D., Camacho N.P. et al. Sustained osteomalacia of long bones despite major improvement in other hypophosphatasia-related mineral deficits in tissue nonspecific alkaline phosphatase/nucleotide pyrophosphatase phosphodiesterase 1 double-deficient mice. *Am J Pathol.* 2005;166:1711–1720.
14. Abhishek A., Doherty M. Epidemiology of calcium pyrophosphate crystal arthritis and basic calcium phosphate crystal arthropathy. *Rheum. Dis. Clin. North Am.* 2014;40(2):177–191.
15. Silver M.M., Vilos G.A., Milne K.J. Pulmonary hypoplasia in neonatal hypophosphatasia. *Pediatr Pathol.* 1988;8:483–493.
16. Whyte M.P., Landt M., Ryan L.M. et al. Alkaline phosphatase: placental and tissue-nonspecific isoenzymes hydrolyze phosphoethanolamine, inorganic pyrophosphate, and pyridoxal 5'-phosphate. Substrate accumulation in carriers of hypophosphatasia corrects during pregnancy. *J Clin Invest.* 1995;95:1440–1445.
17. Stockler S., Plecko B., Gospe S.M. et al. Pyridoxine dependent epilepsy and antiquitin deficiency. *Mol Genet Metab.* 2011;104:48–60.
18. Salles J.P. Hypophosphatasia: Biological and Clinical Aspects, Avenues for Therapy. *Clin Biochem Rev.* 2020;41:13–27.
19. Balasubramaniam S., Bowling F., Carpenter K. et al. Perinatal hypophosphatasia presenting as neonatal epileptic encephalopathy with abnormal neurotransmitter metabolism secondary to reduced co-factor pyridoxal-5'-phosphate availability. *J Inher Metab Dis.* 2010;33(Suppl 3): S25–33.
20. Brittain J.M., Oldenburg T.R., Burkes E.J. Odontohypophosphatasia: report of two cases. *ASDC J Dent Child.* 1976;43:106–111.
21. Chodirker B.N., Evans J.A., Seargeant L.E. et al. Hyperphosphatemia in infantile hypophosphatasia: implications for carrier diagnosis and screening. *Am J Hum Genet.* 1990;46:280–285.
22. Rockman-Greenberg C. Hypophosphatasia. *Pediatr Endocrinol Rev.* 2013;10(Suppl 2):380–388.
23. Conti F. Hypophosphatasia: clinical manifestation and burden of disease in adult patients. *Clin Cases Miner Bone Metab.* 2017;14:230.
24. Kishnani P.S., Rush E.T., Arundel P. et al. Monitoring guidance for patients with hypophosphatasia treated with asfotase alfa. *Mol Genet Metab.* 2017;122:4–17.
25. Whyte M.P., Walkenhorst D.A., Fedde K.N. et al. Hypophosphatasia: levels of bone alkaline phosphatase immunoreactivity in serum reflect disease severity. *J Clin Endocrinol Metab.* 1996;81:2142–2148.
26. Adeli K., Higgins V., Trajcevski K., White-Al Habeeb N. The Canadian laboratory initiative on pediatric reference intervals: A CALIPER white paper. *Crit Rev Clin Lab Sci.* 2017;54:358–413.
27. Bishop N. Clinical management of hypophosphatasia. *Clin Cases Miner Bone Metab.* 2015;12(2):170–173.
28. Shapiro J.R., Lewiecki E.M. Hypophosphatasia in Adults: Clinical Assessment and Treatment Considerations. *J Bone Miner Res.* 2017;32:1977–1980.
29. Sutton R.A.L., Mumm S., Coburn S.P. et al. "Atypical femoral fractures" during bisphosphonate exposure in adult hypophosphatasia. *J Bone Miner Res.* 2012;27:987–994.
30. Whyte M.P., Greenberg C.R., Salman N.J. et al. Enzyme-replacement therapy in life-threatening hypophosphatasia. *N Engl J Med.* 2012;366:904–913.
31. Волков А.Е., Рымашевский А.Н., Волошин В.В. и др. Пренатальная диагностика редких врожденных пороков и синдромов. XL. Гипофосфатазия. Пренатальная диагностика. 2009;8:331–335. [Volkov A.E., Rymashevsky A.N., Voloshin V.V. and other. Prenatal diagnosis of rare congenital malformations and syndromes. XL. Hypophosphatasia. *Prenatal diagnostics.* 2009;8:331–335 (in Russ.)].

32. Бойков С.А., Черняк И.Ю., Шагохина Н.С. и др. Гипофосфатазия у детей. Три лица одной болезни. РМЖ. Мать и дитя. 2020;2:136–141. [Boykov S.A., Chernyak I. Yu., Shatokhina N.S. et al. Hypophosphatasia in children. Three faces of one disease. Russian Journal of Woman and Child Health. 2020;3(2):136–141 (in Russ.)]. DOI: 10.32364/2618-8430-2020-3-2-136-141.
33. Храмова Е.В., Левитина Е.В., Романенко Е.С. и др. Гипофосфатазия: как заподозрить заболевание у ребенка? Клинические наблюдения. Доктор.Ру. 2020;19(3):35–39. [Khramova E.V., Levitina E.V., Romanenko E.S. et al. Hypophosphatasia: How to Suspect the Disease in Paediatric Patients? Clinical Observation. Doctor.Ru. 2020;19:35–39 (in Russ.)]. DOI: 10.31550/1727-2378-2020-19-3-35-39.
34. Michigami T., Ohata Y., Fujiwara M. et al. Clinical practice guidelines for hypophosphatasia. Clin Pediatr Endocrinol. 2020;29:9–24.
35. Отрошенко Е.С., Вашурина Т.В., Цыгин А.Н. и др. Случай диагностики наследственной гипофосфатазии. Педиатрическая фармакология. 2009;6(1):88–89. [Otroshchenko E.S., Vashurina T.V., Tsygin A.N. et al. A case of hereditary hypophosphatasia diagnosis. Pediatric Pharmacology. 2009;6(1):88–89 (in Russ.)].
36. Калинин Н.Ю., Тюльпак А.Н., Киреева А.С. и др. Первый опыт фермент-заместительной терапии гипофосфатазии в России. РМЖ. 2016;18:1235–1240. [Tulpakov A.N., Kireeva A.S. et al. The first experience of the enzyme replacement therapy for hypophosphatasia in Russia. RMJ. 2016;18:1235–1240 (in Russ.)].
37. Заболотских Т.В., Киреева А.С., Медведева С.В. и др. Опыт клинического ведения детей с инфантильной формой гипофосфатазии. Доктор.Ру. 2017;4:40–44. [Zabolotskikh T.V., Kireeva A.S., Medvedeva S.V. et al. Clinical Experience with Infantile Hypophosphatasia. Doctor.Ru. 2017;4:40–44 (in Russ.)].
38. Габруская Т.В., Панютина Я.В., Ревнова М.О., Костик М.М. Инфантильная форма гипофосфатазии: клинический случай. Вопросы современной педиатрии. 2019;18(6):452–457 [Gabrusskaya T.V., Panutina Y.V., Revnova M.O., Kostik M.M. Infantile Hypophosphatasia: Clinical Case. Current Pediatrics. 2019;18(6):452–457 (in Russ.)]. DOI: 10.15690/vsp.v18i6.2065.
39. Куликова К.С., Калинин Н.Ю., Сибилева Е.Н. и др. Гипофосфатазия: клиническое описание трех случаев заболевания с молекулярно-генетической верификацией диагноза. Проблемы эндокринологии. 2015;3:37–42. [Kulikova K.S., Kalinchenko N.Yu., Sibileva E.N. et al. Hypophosphatasia: the clinical description of 3 cases of the disease with the molecular-genetic verification of the diagnosis. Endocrinology problems. 2015;61:37–42 (in Russ.)].
40. Калинин Н.Ю., Голоунина О.О., Гребенникова Т.А. и др. Опыт клинического применения асфотазы альфа у молодого пациента с детской формой гипофосфатазии. Остеопороз и остеопатии. 2019;22(1):24–29. [Kalinchenko N.Y., Golounina O.O., Grebennikova T.A. et al. Clinical application experience of asfotase alfa for a young patient with childhood hypophosphatasia. Osteoporosis and Osteopathy. 2019;22:24–29 (in Russ.)].
41. Витебская А.В., Чернова Е.В. Детская форма гипофосфатазии в реальной клинической практике. Доктор.Ру. 2020;19(10):57–60. [Vitebskaya A.V., Chernova E.V. Paediatric Hypophosphatasia in Real-Life Clinical Practise. Doctor.Ru. 2020;19(10):57–60 (in Russ.)]. DOI: 10.31550/1727-2378-2020-19-10-57-60.
42. Соснина И.Б., Сукчев М.Б., Ивашикина Т.М. и др. Опыт ретроспективной диагностики гипофосфатазии у детей. РМЖ. Медицинское обозрение. 2016;26:1778–1781. [Sosnina I.B., Sukcheev M.B., Ivashikina T.M. et al. Retrospective diagnostics of hypophosphatasia in children. RMJ. 2016;26:1778–1781 (in Russ.)].
43. Högl W., Langman C., Gomes da Silva H. et al. Diagnostic delay is common among patients with hypophosphatasia: initial findings from a longitudinal, prospective, global registry. BMC Musculoskelet Disord. 2019;20:80.

PM-RU-2021-4-600

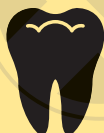ООО «Свикс Биофарма»
125047, г. Москва, 1-я Тверская-Ямская ул.,
д. 23, стр. 1, эт. 5, пом. V ком. 4.
Тел. +7 495 229 06 61

ДАННАЯ ИНФОРМАЦИЯ ПРЕДОСТАВЛЕНА В КАЧЕСТВЕ ИНФОРМАЦИОННОЙ ПОДДЕРЖКИ МЕДИЦИНСКИМ РАБОТНИКАМ. МНЕНИЯ, ИЗЛОЖЕННЫЕ В МАТЕРИАЛЕ, ОТРАЖАЮТ ТОЧКУ ЗРЕНИЯ АВТОРОВ И НЕ ОБЯЗАТЕЛЬНО СОВПАДАЮТ С ТОЧКОЙ ЗРЕНИЯ КОМПАНИИ СВИКС БИОФАРМА.

Симптомы гипофосфатазии могут проявляться в любом возрасте^{1,2}

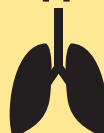В результате снижения активности ЩФ и нарушения минерализации костной ткани у больных может отмечаться ряд прогрессирующих симптомов.

ЗУБЫ



- Преждевременное выпадение молочных или постоянных зубов
- Нарушение прикуса
- Заболевания пародонта

ДЫХАТЕЛЬНАЯ СИСТЕМА



- У детей раннего возраста:
- Гипоплазия легких
 - Дыхательная недостаточность
 - Потребность в дыхательной поддержке, включая ИВЛ*

СКЕЛЕТ



- Рахитоподобные изменения скелета
- Деформации скелета
- Остеомалация
- Остеопения/остеопороз
- Переломы
- Боли в костях

НЕРВНАЯ СИСТЕМА



- Витамин В₆-зависимые судороги
- Краниосиностоз
- Повышение внутричерепного давления

ПОЧКИ



- Нефрокальциноз
- Прогрессирующее повреждение почек
- Почечная недостаточность

МЫШЦЫ/

РЕВМАТОЛОГИЧЕСКИЕ ПРОЯВЛЕНИЯ



- Мышечная слабость
- Болезнь отложения кристаллов пирофосфата дигидрата кальция (БКПД)/ псевдоподагра/ хондрокальциноз
- Боли в мышцах и суставах

РОСТ

- Низкий рост
- Низкая масса тела

РАЗВИТИЕ

- Задержка моторно-психического развития
- Отсутствие/задержка формирования ключевых навыков

ФУНКЦИИ

- Инвалидность
- Утиная походка/ нарушение походки

* ИВЛ – искусственная вентиляция легких



Симптомы гипофосфатазии могут появиться в любом возрасте и ухудшиться с течением времени.

Литература: 1. Rockman-Greenberg C. Hypophosphatasia. *Pediatr Endocrinol Rev.* 2013;10(suppl 2):380-388. 2. Whyte MP. Hypophosphatasia: nature's window on alkaline phosphatase function in humans. In: Bilezikian JP, Raisz LG, Martin TJ, eds. *Principles of Bone Biology.* Vol 2. 3rd ed. San Diego, CA: Academic Press; 2008:1573-1598.