

ПЕДИАТРИЯ



Н.В. Агеева
 И.А. Агапова
 Е.Л. Амелина
 О.С. Гундобина
 М.С. Жаркова
 Е.А. Каменец
 С.В. Михайлова
 Н.Л. Печатникова
 А.Е. Сосновский

**Прогрессирующее заболевание печени:
 дефицит лизосомной кислой липазы
 (клинические наблюдения)**

Прогрессирующее заболевание печени: дефицит лизосомной кислой липазы (клинические наблюдения)

Н.В. Агеева¹, И.А. Агапова¹, к.м.н. Е.Л. Амелина², к.м.н. О.С. Гундобина³,
к.м.н. М.С. Жаркова⁴, Е.А. Каменец⁵, д.м.н. С.В. Михайлова⁶, к.м.н. Н.Л. Печатникова⁷,
А.Е. Сосновский¹

¹ ГБУЗ ПОДКБ им. Н.Ф. Филатова, Пенза

² ГБУЗ «ГКБ им. Д.Д. Плетнева ДЗМ», Москва

³ ФГАУ «НМИЦ здоровья детей» Минздрава России, Москва

⁴ УКБ № 2 ФГАОУ ВО Первый МГМУ им. И.М. Сеченова Минздрава России
(Сеченовский Университет), Москва

⁵ ФГБНУ «МГНЦ», Москва

⁶ ФГБОУ ВО РНИМУ им. Н.И. Пирогова Минздрава России, Москва

⁷ ГБУЗ «Морозовская ДГКБ ДЗМ», Москва

РЕЗЮМЕ

Дефицит лизосомной кислой липазы (ДЛКЛ) — прогрессирующее наследственное заболевание, характеризующееся нарушением метаболизма липидов и ассоциированное с высокой летальностью и риском развития терминального повреждения различных органов, включая печень, селезенку, почки, сосуды сердца. В зависимости от возраста манифестации заболевания выделяют две клинические формы ДЛКЛ: инфантильную форму, известную ранее как болезнь Вольмана, и болезнь накопления эфиров холестерина, характерную для детей старше 1 года и взрослых. Независимо от формы ДЛКЛ клинические проявления заболевания разнообразны, что является причиной задержки установления верного диагноза, ранней инвалидизации и гибели пациентов.

В статье приведены 2 клинических наблюдения ДЛКЛ: пациентки с болезнью накопления эфиров холестерина и пациента с инфантильной формой ДЛКЛ. Оба случая демонстрируют крайне неблагоприятный прогноз заболевания и важность своевременной диагностики ДЛКЛ.

Наличие критериев диагностики ДЛКЛ позволяет своевременно заподозрить заболевание и провести тест на определение активности ЛКЛ методом сухих пятен крови для подтверждения диагноза. Это необходимо для раннего начала адекватной терапии.

Ключевые слова: лизосомная кислая липаза, болезнь Вольмана, болезнь накопления эфиров холестерина, себелипаза альфа.

Для цитирования: Агеева Н.В., Агапова И.А., Амелина Е.Л. и др. Прогрессирующее заболевание печени: дефицит лизосомной кислой липазы (клинические наблюдения) // РМЖ. 2018. № 5(II). С. 96–103.

ABSTRACT

Progressive liver disease: a deficiency of lysosomal acid lipase (clinical cases)

Ageeva N.V.¹, Agapova I.A.¹, Amelina E.L.², Gundobina O.S.³, Zharkova M.S.⁴, Kamenets E.A.⁵, Mikhaylova S.V.⁶, Pechatnikova N.L.⁷, Sosnovsky A.E.¹

¹ Penza Regional Pediatric Clinical Hospital named after N. F. Filatov

² City Clinical Hospital named after D. D. Pletnyov of Moscow Health Department

³ National Medical Research Center for Children's Health, Moscow

⁴ Sechenov University, Moscow

⁵ Research Centre of Medical Genetics of the Russian Academy of Medical Sciences, Moscow

⁶ Pirogov Russian National Research Medical University, Moscow

⁷ Morozovskaya Children's City Clinical Hospital of Moscow Health Department

Lysosomal Acid Lipase Deficiency (LALD) is a progressive hereditary disease characterized by impaired metabolism of lipids and associated with high mortality and a risk of terminal damage to various organs, including a liver, spleen, kidneys, and heart vessels. Depending on age of manifestation of the disease, two clinical forms of the LALD are distinguished: an infantile form, previously known as Wolman disease, and an ester storage disease, it is characteristic for children older than 1 year of age and adults. Clinical manifestations of the disease are diverse regardless of the form of LALD, which is the reason for delay in establishing a correct diagnosis, early disability and death of patients.

Two clinical observations of the LALD are presented in the article: a patient with the ester storage disease and a patient with the infantile form of LALD. Both cases demonstrate the most negative prognosis of the disease and importance of timely diagnosis of the LALD.

Presence of diagnostic criteria for the LALD allows suspecting the disease in time and conduct a test for determination of lysosomal acid lipase activity by method of dry spots to confirm the diagnosis. This is necessary for early initiation of adequate therapy.

Key words: lysosomal acid lipase, Wolman disease, cholesterol ester storage disease, sebelipase alfa.

For citation: Ageeva N.V., Agapova I.A., Amelina E.L. et al. Progressive liver disease: a deficiency of lysosomal acid lipase (clinical cases) // RMJ. 2018. № 5(II). P. 96–103.

ВВЕДЕНИЕ

Болезнь накопления эфиров холестерина и болезнь Вольмана являются клиническими фенотипами единого заболевания — *дефицита лизосомной кислой липазы* (ДЛКЛ), наследственной болезни накопления [1].

Лизосомная кислая липаза (ЛКЛ) является важным ферментом клеточного метаболизма, обеспечивающим гидролиз эфиров холестерина и триглицеридов. Этот процесс имеет фундаментальное значение в обеспечении клеток организма холестерином, который участвует в росте клетки, формировании ее мембраны и прочих важных функциях [2]. При появлении врожденной мутации гена LIPA, ответственного за синтез ЛКЛ, происходят существенное снижение активности фермента, нарушение метаболизма эфиров холестерина и триглицеридов и прогрессирующее накопление их в лизосомах клеток. Это, в свою очередь, приводит к клеточной дисфункции и повреждению различных органов и тканей [3, 4]. Основными органами-мишенями при ДЛКЛ выступают печень, селезенка, надпочечники, кишечник, стенки сосудов. Однако другие органы также вовлечены в патологический процесс за счет поврежденных макрофагов, в метаболизме которых ЛКЛ играет ведущую роль [1].

В связи с системным характером ДЛКЛ клинические проявления заболевания разнообразны, что оказывает влияние на своевременность установления верного диагноза.

Инфантальная форма ДЛКЛ, или болезнь Вольмана, представляет собой тяжелое, быстро прогрессирующее, развивающееся в первые недели жизни заболевание. Состояние манифестирует с нарушениями вскармливания, тошноты, рвоты, симптомов мальабсорбции, задержки роста и развития и тяжелого повреждения печени [1]. При ранней форме ДЛКЛ прогноз крайне неблагоприятный — медиана возраста смерти пациентов составляет 3,7 мес. [5].

Болезнь накопления эфиров холестерина, наоборот, протекает зачастую латентно, бессимптомно и является диагностической находкой при проведении рутинного осмотра и биохимического анализа крови. Проявлениями болезни накопления эфиров холестерина являются симптомы поражения печени, такие как гепатомегалия, повышение уровня аланинаминотрансферазы (АЛТ) и аспартатаминотрансферазы (АСТ), стеатоз, фиброз и цирроз печени. Кроме того, могут наблюдаться спленомегалия и симптомы гиперспленизма, например, анемия и тромбоцитопения и раннее развитие атеросклероза [6]. Несмотря на «тихое», асимптомное течение болезни, прогноз у пациентов с этой формой ДЛКЛ также неблагоприятный. У 78% пациентов с ДЛКЛ был обнаружен фиброз и/или цирроз (Ishak score ≥ 3) по данным биопсии; примечателен тот факт, что у большинства пациентов с циррозом прогрессирование заболевания протекало бессимптомно [7]. Медиана времени до развития фиброза, цирроза или потребности в трансплантации печени у пациентов с ДЛКЛ составляет 3,7 года с момента манифестации заболевания [8].

Диагностика ДЛКЛ затруднена ввиду разнообразия клинической картины, однако существует простой и точ-

ный тест, позволяющий подтвердить заболевание. Для верификации диагноза ДЛКЛ определяется активность фермента ЛКЛ в лейкоцитах и/или пятнах высушенной крови (последний подход предпочтителен) и при снижении активности фермента проводят ДНК-диагностику для поиска мутационного гена LIPA.

До недавнего времени для *терапии ДЛКЛ* была доступна только симптоматическая терапия: гиполипидемические препараты, диета с низким содержанием жира, трансплантация печени, трансплантация гемопоэтических стволовых клеток (ТГСК).

Энтеральное и парентеральное питание с низким содержанием жиров применялось в терапии младенцев с быстро прогрессирующей ранней формой ДЛКЛ (болезнью Вольмана), однако какого-либо влияния на смертность данная терапия не оказала. Низкожировая диета до настоящего времени применяется у детей и взрослых с ДЛКЛ, хотя этот подход также не продемонстрировал свою достаточную эффективность [9, 10].

Результаты терапии пациентов с ДЛКЛ гиполипидемическими препаратами в литературе неоднозначны [11]. Остается неясным, оказывает ли применение статинов какое-либо влияние на развитие атеросклероза и риск сердечных осложнений, ассоциированных с ДЛКЛ. И крайне важен тот факт, что применение статинов не оказало влияния на прогрессирование поражения печени у пациентов с ДЛКЛ [12].

ТГСК представляется потенциально эффективным методом лечения пациентов с ДЛКЛ, т. к. предполагается, что ЛКЛ будет синтезироваться в донорских клетках. Однако небольшое число клинических случаев, доступных для анализа, не позволяет сделать однозначного вывода об эффективности и безопасности данной терапии. Кроме того, процедура ТГСК ассоциирована с высоким риском развития осложнений, таких, например, как отторжение трансплантата, реакция «трансплантат против хозяина» и другие постоперационные осложнения. В связи с этим ТГСК не рекомендована как рутинная терапевтическая опция для пациентов с ДЛКЛ [13].

Трансплантация печени также ассоциирована с высоким риском осложнений и не оказывает влияния на системные проявления заболевания. В литературе существуют описания клинических случаев прогрессии ДЛКЛ и развития терминального повреждения почек у пациентки спустя 7 лет после процедуры трансплантации печени. При биопсии почек в данном случае был выявлен выраженный атеросклероз с обширными отложениями липидов в стенках сосудов [14]. Таким образом, трансплантация печени не останавливает прогрессию ДЛКЛ и поражение других органов-мишеней. Кроме того, нельзя исключить риск повреждения трансплантированной печени, т. к. уровень ЛКЛ по-прежнему остается низким [15].

Сравнительно недавно появился новый подход к лечению ДЛКЛ — заместительная ферментная терапия. В России, несмотря на относительно новые знания о заболевании, накоплен достаточный опыт диагностики ДЛКЛ. По данным анализа секвенирования 523 че-

ловек в российской популяции предполагается, что частота ДЛКЛ в России может составлять 1:67 600 [16]. Благодаря знаниям врачей, вниманию к заболеваниям печени у детей, возможность современных лабораторий диагностированы десятки случаев ДЛКЛ. Однако осведомленность об особенностях клинической картины заболевания важна для его своевременной диагностики, поскольку быстрое прогрессирование ДЛКЛ иногда не дает возможности проводить долгий диагностический поиск. В данной статье представлены клинические наблюдения обеих форм ДЛКЛ.

Клинические наблюдения

Клиническое наблюдение № 1:

БОЛЕЗнь НАКОПЛЕНИЯ ЭФИРОВ ХОЛЕСТЕРИНА

Пациентка 1998 г. р. впервые попала под наблюдение врачей в возрасте 10 мес. с гепатомегалией. Из анамнеза известно, что раннее развитие проходило соответственно возрасту, без особенностей.

В возрасте 13 мес. пациентка была госпитализирована в гематологическое отделение в связи с гипохромной анемией и лейкоцитозом. При обследовании обнаружено увеличение печени (+6 см) и селезенки (+5 см). По данным УЗИ: увеличение печени с ровным контуром и неоднородной гиперэхогенной паренхимой, увеличение селезенки, увеличение размеров почек. В биохимическом анализе крови определялись повышение уровня АЛТ до 88–146 Ед/л (норма — 4–40 Ед/л), АСТ — до 59–92 Ед/л (норма — 4–40 Ед/л), общего холестерина — до 9,7 ммоль/л (возрастная норма — ≤5,2 ммоль/л), триглицеридов — до 2,3 ммоль/л (возрастная норма — ≤0,8 ммоль/л), снижение уровня ЛПВП — до 0,8 ммоль/л (возрастная норма — ≥1,2 ммоль/л). В общем анализе крови сохранялся лейкоцитоз до 13–16×10⁹/л (возрастная норма — 5–12×10⁹/л). Точный диагноз установить не удалось.

Впервые диагноз ДЛКЛ был заподозрен в возрасте 2,7 года, когда пациентка была направлена на консультацию генетика. Поводом для включения ДЛКЛ в диагностический поиск были прогрессирующая гепатомегалия, персистирующее повышение уровня холестерина и трансаминаз. По результатам измерения активности ЛКЛ в лейкоцитах цельной крови выявлено значительное снижение активности фермента — до 5,8 ммоль/мг белка/ч при норме >23,4 ммоль/мг белка/ч. На основании клинической картины и обнаружения резкого снижения активности ЛКЛ был установлен диагноз: недостаточность лизосомной кислой липазы, болезнь накопления эфиров холестерина (БНЭХ).

При контрольном обследовании спустя 3 мес. отмечалась отрицательная динамика: гиперхолестеринемия нарастала до 11,8 ммоль/л (возрастная норма — ≤5,2 ммоль/л), повысился уровень трансаминаз (рис. 1), гамма-глутамилтранспептидазы (ГГТ) — до 174 Ед/л (норма — 8–45 Ед/л), значение щелочной фосфатазы оставалось нормальным. По данным УЗИ — гепатомегалия без динамики.

В возрасте 3 лет 5 мес. при обследовании впервые обнаружено снижение протромбинового индекса (ПТИ) до 53% (норма — 60–90%).

В 2002 г. пациентка была госпитализирована в состоянии средней тяжести с жалобами на периодические носовые кровотечения. При осмотре: вес — в пределах возрастной нормы, выраженная пальмарная эритема, слизистые губ — сухие, с трещинами. При пальпации определялась плотно-

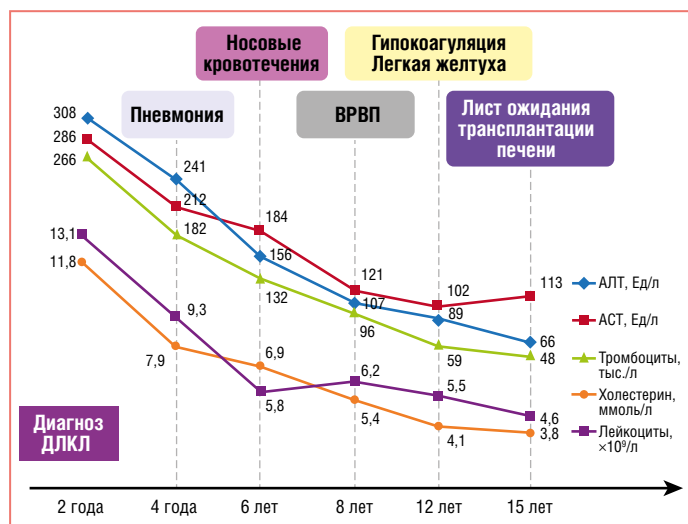


Рис. 1. Динамика уровней АЛТ, АСТ, гематологических показателей и общего холестерина у пациентки с ДЛКЛ

эластичная печень, увеличенная в размерах (+6 см), селезенка плотная, безболезненная, также увеличенная в размерах (+10 см). По данным УЗИ обнаружены дискинезия желчевыводящих путей, деформация желчного пузыря, реактивные изменения поджелудочной железы. По данным лабораторных исследований отмечалось нарастание уровня трансаминаз, сохранялись гиперхолестеринемия (рис. 1), железодефицитная анемия (ЖДА), увеличение уровня ЛПНП до 7,46 ммоль/л (возрастная норма — ≤2,8 ммоль/л).

Рентгенологически обнаружены признаки остеопороза, истончение коркового слоя кости до 0,05 мм (норма — >2 мм) (костный возраст соответствует календарному).

В 2004 г. (в 5 лет 10 мес.) пациентка госпитализирована в Университетскую клинику Фрайбурга (Германия), где при повторном анализе активности ЛКЛ в лейкоцитах обнаружено значительное снижение активности фермента и был вновь подтвержден диагноз ДЛКЛ в форме БНЭХ.

В 6,5 года пациентка вновь госпитализирована в стационар. Размеры печени и селезенки — без динамики: +6 см и +9 см соответственно. Кроме того, по результатам обследования был выставлен диагноз: острая правосторонняя нижнедолевая сегментарная пневмония, пансинузит, двухсторонний катаральный средний отит. Выписана с нормализацией состояния по пневмонии, но с сохранением симптомов ДЛКЛ.

В возрасте 6 лет 10 мес. девочка повторно госпитализирована с жалобами на носовые кровотечения, слабость и утомляемость. При обследовании были обнаружены краевая субиктеричность склер; на щеках капиллярит, пальмарная эритема и гипертрихоз, расширение венозной сети на поверхности груди. Появилась диффузная мышечная гипотония. Живот был увеличен в объеме, при пальпации чувствителен в точке желчного пузыря, обнаружен симптом Орнера (Грекова). Печень и селезенка были увеличены на +5 см и +9 см с плотной консистенцией соответственно. Сохранялись синдром цитолиза, гиперхолестеринемия (рис. 1), повышение уровня холестерина ЛПНП до 6,38 ммоль/л (возрастная норма — ≤2,8 ммоль/л) и триглицеридов до 1,8 ммоль/л (возрастная норма — ≤0,8 ммоль/л). С помощью денситометрии был выявлен остеопороз. Общий анализ крови — без отклонений.

Спустя 9 лет после установления диагноза ДЛКЛ в возрасте 12 лет пациентке рекомендовано рассмотреть возможность трансплантации печени в связи с ее нараста-

ющим поражением и развитием признаков печеночной недостаточности вследствие цирроза.

В возрасте 13 лет пациентка госпитализирована с ухудшением состояния, тромбоцитопенией, лейкопенией, анемией, гепатоспленомегалией, признаками портальной гипертензии. Печеночная недостаточность по шкале Чайлд — Пью оценивалась в 11 баллов из 15 возможных, что соответствует циррозу печени класса С (декомпенсированный). В результате развития цирроза состояние пациентки осложнилось варикозным расширением вен пищевода 3 ст. и вен желудка. Вновь была рекомендована трансплантация печени. По данным МРТ состояние печени ухудшилось: наличие цирроза и множественных регенераторных узлов в паренхиме, умеренно выраженное расширение единичных внутривенных протоков и портальная гипертензия. Сохранение спленомегалии. Свободная жидкость в подпеченочном и подселезеночном пространстве. Вторичные изменения паренхимы поджелудочной железы.

В 2015 г. в возрасте 16 лет пациентка госпитализирована в отделение медицинской генетики с жалобами на избыточный вес, утомляемость и отсутствие менструаций.

При осмотре: гипертрихоз, сосудистые звездочки на щеках, в области носогубной складки слева, в подключичной области и на спине, пигментные невусы на конечностях, спине и животе, экхимоз на правой голени. Отмечено усиление венозной сети на брюшной стенке в подвздошных областях, в эпигастральной области. Пальпаторно отмечались уменьшение размеров печени (у реберной дуги) и сохранение спленомегалии (+12 см). Оценка цирроза печени по шкале Чайлд — Пью соответствовала 5 баллам. В связи с сохраняющейся тромбоцитопенией, несмотря на трансфузии плазмы и тромбоцитарной массы, проведение биопсии печени отменено ввиду высокого риска осложнений.

В возрасте 17 лет пациентка была вновь госпитализирована в стационар, где по данным УЗИ выявлено уменьшение размеров печени (93×121 мм) при значительном нарастании размеров селезенки (260×90 мм) (рис. 2). Печеночная паренхима была неоднородной, с повышенной эхогенностью, выраженным перипортальным фиброзом, признаками перипортальной гипертензии и цирроза. Результаты фиброэластографии подтвердили цирроз (стадия F4 по шкале METAVIR). На МРТ было выявлено присутствие свободной жидкости в подпеченочном и подселезеночном пространствах. Исследование селезенки также показало неоднородность ее паренхимы с повышенной эхогенностью, расширенными сосудами и соединитель-

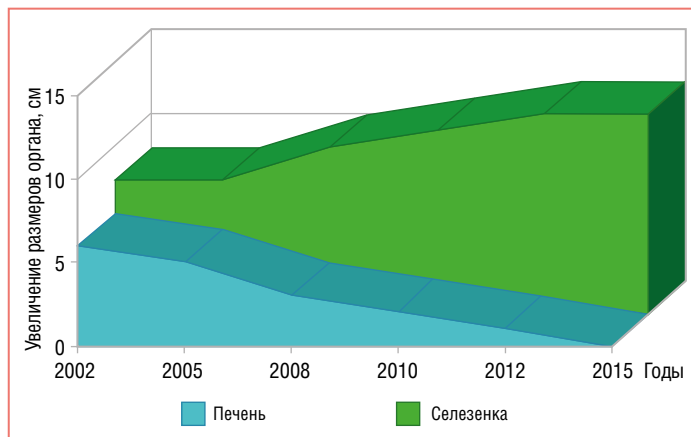


Рис. 2. Динамика размеров печени и селезенки у пациентки с ДЛКЛ (относительно нормальных значений)

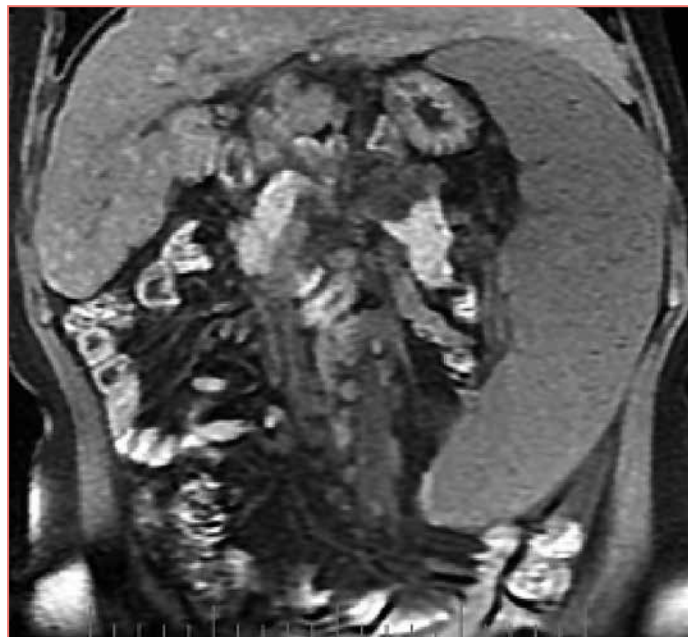


Рис. 3. Гепатоспленомегалия по данным МРТ у пациентки с ДЛКЛ

нотканными перемышками (рис. 3). При ЭГДС выявлено варикозное расширение вен пищевода 3 ст. с потенциальной угрозой кровотечения (рис. 4). Данное фото получено в отделении эндоскопии клиники пропедевтики внутренних болезней, гастроэнтерологии и гепатологии им. В. Х. Василенко Первого МГМУ им. И. М. Сеченова.

Также наметилась тенденция к снижению уровня трансаминаз и общего холестерина (рис. 1) (в связи с печеночной недостаточностью), повышению уровня билирубина до 43,8 мкмоль/л (возрастная норма — до 20,5 мкмоль/л).

В 2016 г. при повторном определении активности ЛКЛ вновь отмечалась резко сниженная активность фермента — до 0,01 нМ/ч/пятно при норме 0,30–3,00 нМ/ч/пятно. Анализ гена LIPA методом прямого секвенирования не показал патогенных мутаций. Отсутствие мутаций не позволяло однозначно исключить заболевание, поскольку мутации могут представлять редкие варианты изменения последовательности, которые не выявляются рутинным методом анализа гена.

С учетом прогрессирующего характера течения заболевания ДЛКЛ и неэффективности симптоматической терапии, в результате которой развился цирроз печени с печеночной недостаточностью, выраженной портальной гипертензией,

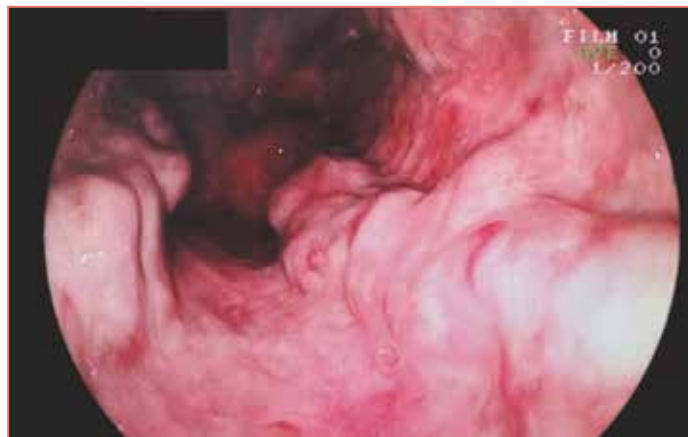

Рис. 4. Варикозное расширение вен пищевода 3 ст. у пациентки с ДЛКЛ

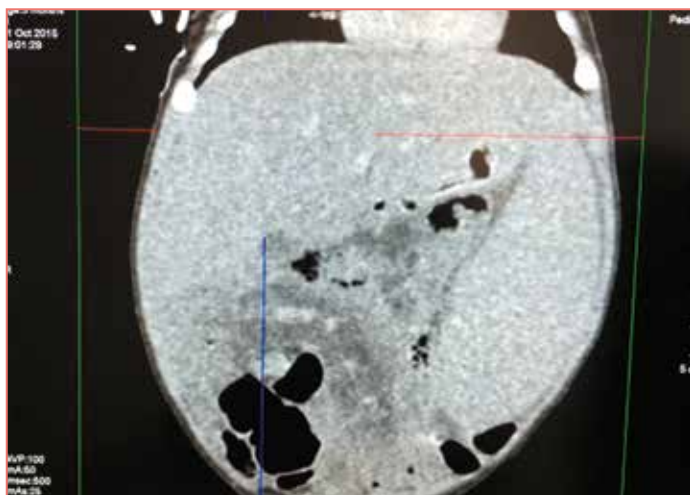


Рис. 5. Гепатоспленомегалия у пациента с ДЛКЛ в возрасте 2,5 мес. по данным УЗИ

варикозным расширением вен пищевода, синдромом гиперспленизма и высоким риском геморрагических и инфекционных осложнений, пациентке по жизненным показаниям рекомендована заместительная ферментная терапия ДЛКЛ.

В 2016 г. (в возрасте 18 лет) по жизненным показаниям пациентке была назначена заместительная ферментная терапия незарегистрированным на тот момент в Российской Федерации препаратом себелипаза альфа в дозе 1 мг/кг 1 раз в 2 нед. в виде внутривенных инфузий.

В результате проведенной терапии отмечались улучшение состояния, нормализация уровня трансаминаз и общего холестерина, повышение уровня гемоглобина до 107 г/л, тромбоцитов — до 103 тыс./л, уменьшение выраженности варикозного расширения вен пищевода до 2 ст. О нормализации печеночной функции косвенно свидетельствуют восстановление гормональных процессов и нормализация менструальной функции (устранение первичной аменореи).

Клиническое наблюдение № 2: инфантильная форма ДЛКЛ (болезнь Вольмана)

Пациент 2015 г. р. впервые попал под наблюдение участкового педиатра в возрасте 2 мес. и 11 дней с симптомами лихорадки до 37,8 °С. Наследственный анамнез не отягощен, ребенок от второй беременности, осложненной токсикозом и кольпитом, роды методом кесарева

сечения в срок 36 нед. Состояние после рождения было удовлетворительным, 8/8 по шкале Апгар. По результатам осмотра был установлен диагноз: орофарингеальный кандидоз, назначена местная терапия. Спустя 7 дней состояние без улучшения, при повторном осмотре педиатром установлен диагноз: острый фарингит, ЖДА, церебральная ишемия. Направлен на госпитализацию.

При поступлении ребенок в тяжелом состоянии, с выраженными симптомами интоксикации. При осмотре на момент госпитализации состояние тяжелое, ребенок беспокойный. Телосложение правильное, кожные покровы бледные, «мраморность» кожных покровов, выраженная сосудистая сеть головы, периоральный цианоз. Зев гиперемирован. Живот увеличен в размерах, пальпаторно увеличение печени до 5 см, селезенки — до 8 см. Мышечный тонус снижен.

Для установления диагноза пациенту было проведено всестороннее исследование: на вирусную и бактериальную инфекцию, маркеры онкогематологических заболеваний, а также исследования биоптата костного мозга, компьютерная томография (КТ), рентгенография органов грудной полости, эхокардиография, фиброгастродуоденоскопия, многократно проводилось УЗИ.

Данных за вирусную этиологию, онкогематологические заболевания не обнаружено. Посев крови на стерильность выявил рост *Staphylococcus piscifermentans* и *Streptococcus spp.*

Рентгенография органов грудной клетки — без особенностей.

В биопсии костного мозга были определены сужение тромбоцитарного ростка, расширение лимфоцитарного ростка, задержка созревания лейкоцитов на уровне миелоцитов и метамиелоцитов. В препарате содержались митотические клетки, разрушенные клетки, скопления макрофагов.

Пациент проконсультирован генетиком, рекомендовано исключить наследственные метаболические заболевания.

По данным УЗИ органов брюшной полости в течение всего периода госпитализации определялась гепатоспленомегалия (рис. 5). В октябре 2015 г. (спустя 16 дней после госпитализации) при проведении УЗИ обратили на себя внимание кальцинаты надпочечников: надпочечники увеличены, контуры неровные, неоднородно уплотнены (кальцификация), слои не дифференцируются. Данные КТ подтвердили наличие кальцификатов в надпочечниках. (рис. 6).

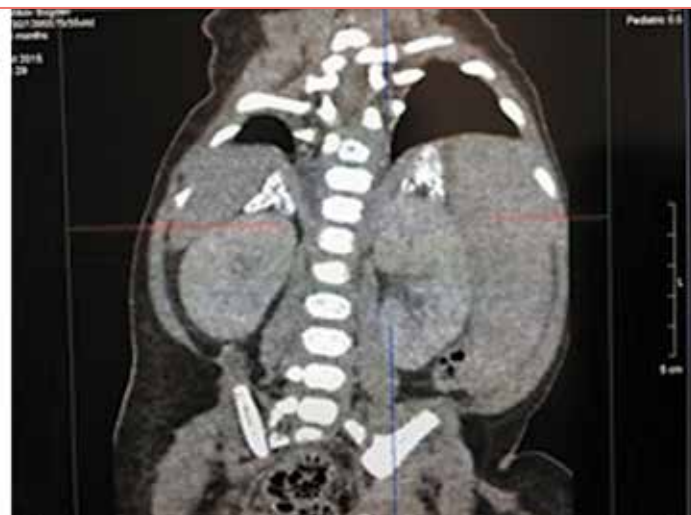
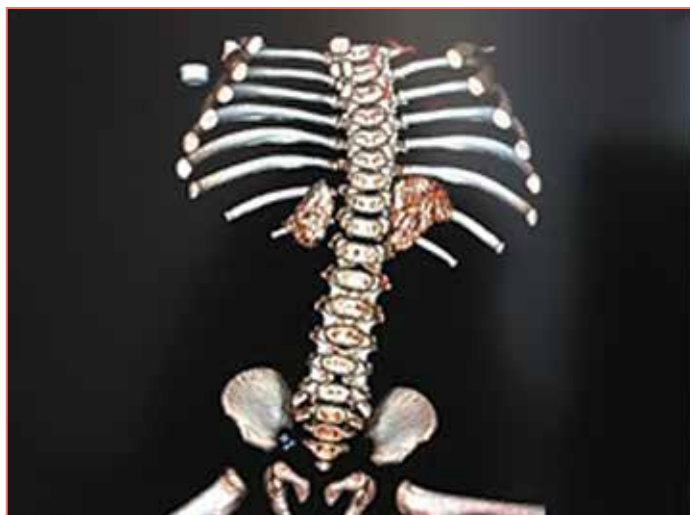
Рис. 6. Кальцификаты в надпочечниках у пациента с ДЛКЛ по данным КТ

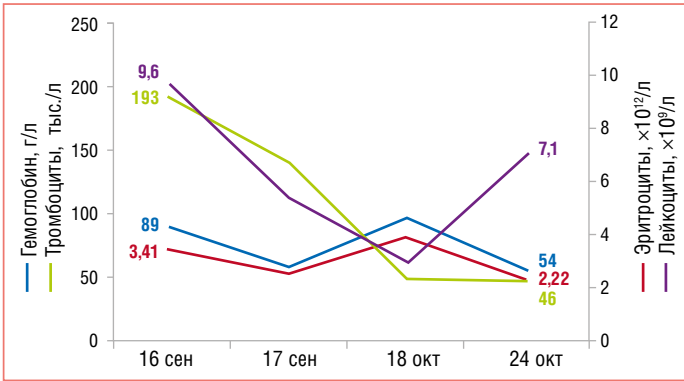


Рис. 7. Динамика гематологических показателей у пациента с инфантильной формой ДЛКЛ

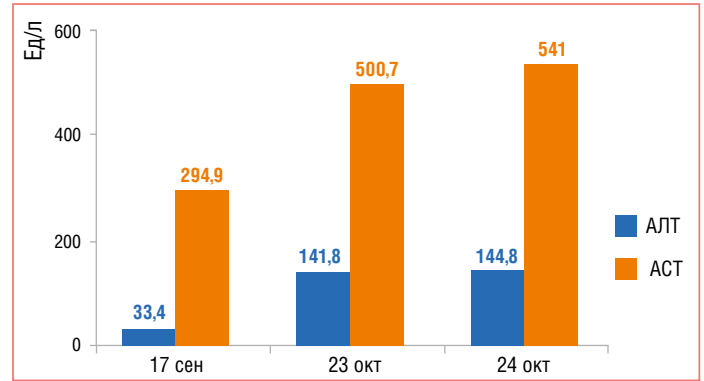


Рис. 8. Динамика АЛТ и АСТ у пациента с инфантильной формой ДЛКЛ

В связи с появлением данного симптома в совокупности с гепатоспленомегалией, драматическим ростом уровня трансаминаз возникло подозрение на болезнь Вольмана. Кровь направлена на анализ активности ЛКЛ.

Несмотря на проводимую терапию (гемотрансфузии, антибактериальная терапия, инфузионная терапия, гормональная терапия, симптоматическая терапия), состояние пациента критически ухудшалось: прогрессировала гипохромная анемия вплоть до потребности в трансфузиях, развилась тромбоцитопения до $46 \times 10^9/л$, наблюдалась тенденция к углублению лейкопении (рис. 7).

Также отмечалось нарастание синдрома цитолиза, что сигнализировало о прогрессии повреждения печени (рис. 8). Снижение содержания белка до 38,9 г/л также свидетельствовало о поражении печени и снижении ее белково-синтезирующей функции.

Состояние ребенка ухудшалось за счет нарастания полиорганной недостаточности: прогрессирующей анемии, печеночной недостаточности, ДВС-синдрома, проявившегося в виде желудочно-кишечных кровотечений и кровоточивости мест инъекций, скрытой крови в анализе кала. Желтушность кожных покровов и слизистых усиливалась.

В возрасте 3 мес. 24 дней у пациента была зафиксирована остановка кровообращения. Пациент скончался после проведения безрезультатных реанимационных мероприятий. Посмертный заключительный диагноз: наследственное генетическое заболевание обмена веществ (болезнь Гоше, болезнь Вольмана?). Причиной летального исхода стали: полиорганная недостаточность, анемия, тромбоцитопения, печеночная недостаточность, портальная гипертензия, ДВС-синдром, кровотечения желудочно-кишечного тракта, дыхательная недостаточность.

На секции обнаружено выраженное увеличение печени, ярко-желтого цвета, ткань печени инфильтрирована жиром, гепатоциты крупные, заполненные жиром. Селезенка увеличена, темно-красного цвета, с очагами некроза и гематом, фолликулы неразличимы, инфильтрирована макрофагами, заполненными жиром (рис. 9).

При проведении генетического исследования выявлены описанные ранее мутации в гене LIPA в компаунд-гетерозиготном состоянии SM993350: с.348G>A (p.W116*); SM960945: с.796G>T (p.G266*). Обе мутации относятся к тяжелым и приводят к формированию стоп-кодона. По результатам генетического исследования подтвержден диагноз: ДЛКЛ, инфантильная форма.

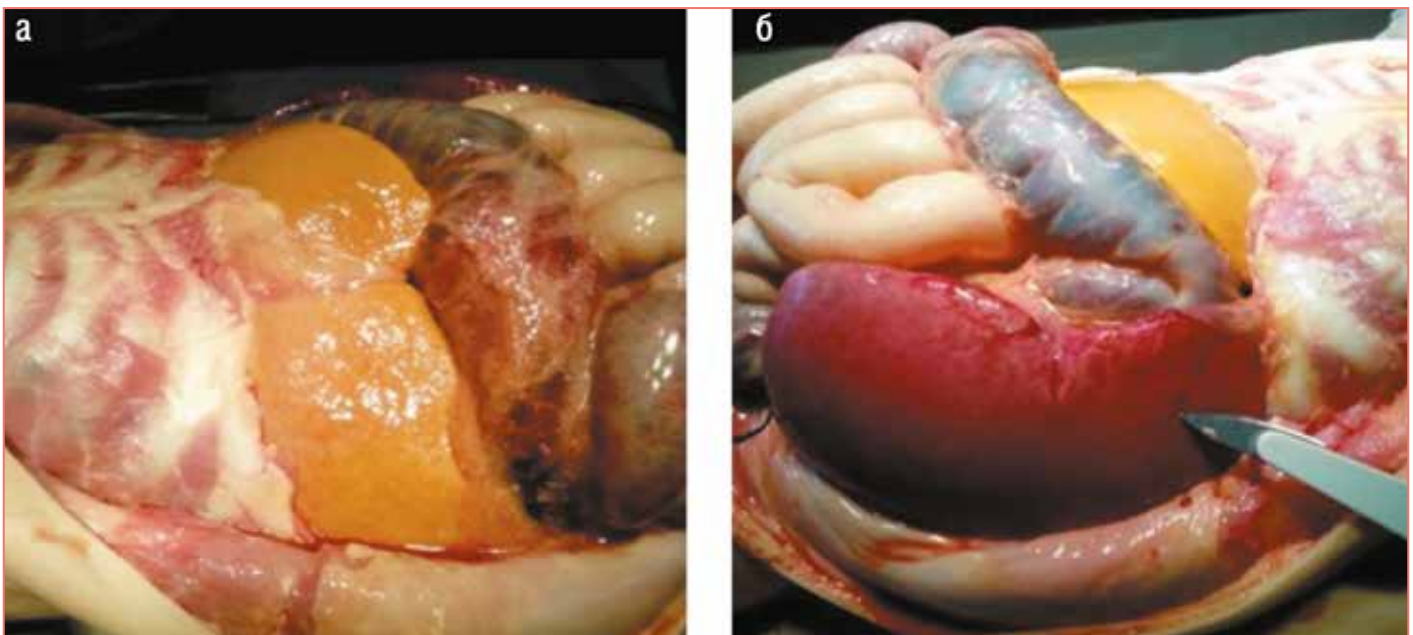


Рис. 9. Результаты вскрытия пациента с инфантильной формой ДЛКЛ: а – печень ярко-желтого цвета, интенсивно инфильтрирована жиром; б – селезенка ярко-красного цвета с очагами некроза и кровоизлияний

Таблица 1. Диагностические критерии*, позволяющие своевременно заподозрить ДЛКЛ

	Формы ДЛКЛ	
	Инfantильная форма (болезнь Вольмана) (младенцы до года)	Болезнь накопления эфиров холестерина (дети старше года и взрослые)
Основные	<p>Неясной этиологии: Гепато/спленомегалия ↑АСТ и АЛТ Кальцификация надпочечников Задержка в развитии</p>	<p>Неясной этиологии: Гепато/спленомегалия ↑АСТ и АЛТ ↑ЛПНП, ↑триглицериды, ↓ЛПВП Признаки стеатоза/цирроза/фиброза по данным УЗИ или КТ</p>
Дополнительные	<p>Мальабсорбция Гиперспленизм Печеночная недостаточность</p>	<p>Микровезикулярный стеатоз (биопсия) Атеросклероз (ранний) Семейный анамнез</p>

* При наличии двух и более критериев следует провести простой диагностический тест – определение активности кислой липазы в сухом пятне крови.

Обсуждение

ДЛКЛ — хроническое прогрессирующее наследственное заболевание, ассоциированное с высокой летальностью и риском развития терминального повреждения печени в результате накопления сложных эфиров холестерина и триглицеридов в печени, селезенке, стенках кровеносных сосудов и других тканях [17, 18]. ДЛКЛ может манифестировать на первом году жизни ребенка (инfantильная форма ДЛКЛ или болезнь Вольмана), и шанс выживаемости таких пациентов более 12 мес. составляет 0,114.

Применение традиционной терапии, включая трансплантацию печени и ТГСК, увеличивает средний возраст смерти с 3 мес. (медиана возраста смерти пациентов с инfantильной формой ДЛКЛ только с симптоматической терапией) до 8,6 мес. у пациентов после процедуры ТГСК и/или трансплантации печени [5].

ДЛКЛ, манифестирующая в более позднем возрасте, также имеет крайне неблагоприятный прогноз в связи с быстрым развитием цирроза, терминальной печеночной недостаточности и потребности в трансплантации печени: медиана времени до развития указанных осложнений у пациентов с ДЛКЛ составляет 3,7 года с момента манифестации заболевания [8].

Течение заболевания в приведенных клинических наблюдениях согласуется с литературными данными. В первом клиническом наблюдении ухудшение состояния пациентки, прогрессирование повреждения печени и развитие цирроза привели к решению о необходимости планирования трансплантации печени в возрасте 14 лет. Цирроз как результат прогрессии ДЛКЛ привел к развитию множества других осложнений: варикозного расширения вен пищевода и желудка, портальной гипертензии, нарушений гемостаза и т. д. Проведение симптоматической терапии было неэффективным. Назначение себелипазы альфа в качестве патогенетической терапии привело к нормализации обмена липидов, уровня общего холестерина, стабилизации состояния печени, улучшению общего состояния и качества жизни, включая нормализацию менструальной функции.

К сожалению, второй клинический пример инfantильной формы ДЛКЛ демонстрирует высокую опасность заболевания у детей первого года жизни: смерть пациента от осложнений ДЛКЛ наступила в течение 1 мес. и 13 дней с момента возникновения первых симптомов болезни. Верный диагноз был установлен посмертно, хотя подозрение относительно ДЛКЛ как причины тяжелого состояния ребенка возникло еще при жизни пациента на основании обнаружения кальцификации надпочечников.

Оба клинических наблюдения демонстрируют важность своевременной диагностики ДЛКЛ для предотвращения тяжелых последствий заболевания. Российскими экспертами были разработаны критерии, позволяющие своевременно заподозрить ДЛКЛ и установить верный диагноз (табл. 1).

Применение простого и высокоинформативного теста — измерение активности ЛКЛ в пятнах высушенной крови показан пациентам всех возрастных групп с поражением печени неясной этиологии (цирроз, фиброз), повышением активности трансаминаз и позволяет проводить селективный скрининг групп высокого риска для выявления этого редкого заболевания.

Выводы

ДЛКЛ — быстро прогрессирующее, угрожающее жизни генетическое заболевание, приводящее к быстрой смерти детей раннего возраста или к терминальному поражению органов-мишеней у детей старше 1 года и взрослых. Неблагоприятный прогноз при ДЛКЛ требует своевременной диагностики и терапии заболевания. Наличие критериев диагностики ДЛКЛ позволяет быстрее заподозрить заболевание и провести тест на определение активности ЛКЛ методом сухих пятен для подтверждения диагноза.

Литература

- Guardamagna O., Guaraldi F. Lysosomal Acid Lipase Deficiency: Could Dyslipidemia Drive the Diagnosis? // *Current Pediatric Reviews*. 2017. Vol. 13. P. 1–11.
- Goldstein J.L., Dana S.E., Faust J.R. et al. Role of lysosomal acid lipase in the metabolism of plasma low density lipoprotein: observations in cultured fibroblasts from a patient with CESD // *J Biol Chem*. 1975. Vol. 250 (21). P. 8487–8495.
- Zschenker O., Illies T., Ameis D. Overexpression of lysosomal acid lipase and other proteins in atherosclerosis // *J Biochem*. 2006. Vol. 140 (1). P. 23–38.
- Bowden K.L., Bilbey N.J., Bilawchuk L.M. et al. Lysosomal acid lipase deficiency impairs regulation of ABCA1 gene and formation of high density lipoproteins in cholesteryl ester storage disease // *J Biol Chem*. 2011. Vol. 286 (35). P. 30624–30635.
- Jones S.A., Valayannopoulos V., Schneider E. et al. Rapid progression and mortality of lysosomal acid lipase deficiency presenting in infants // *Genet Med*. 2016. Vol. 18 (5). P. 452–458.
- Reiner Z., Guardamagna O., Nair D. et al. Lysosomal acid lipase deficiency — an under-recognized cause of dyslipidaemia and liver dysfunction // *Atherosclerosis* 2014. Vol. 235 (1). P. 21–30.
- Burton B.K., Balwani M., Feillet F. et al. A Phase 3 trial of sebelipase alfa in lysosomal acid lipase deficiency // *N Engl J Med*. 2015. Vol. 373 (11). P. 1010–1020.
- Burton B.K., Silliman N., Marulka S. Progression of liver disease in children and adults with lysosomal acid lipase deficiency // *Curr Med Res Opin*. 2017. Vol. 33 (7). P. 1211–1214.

9. Glueck C.J., Lichtenstein P., Tracy T., Speirs J. Safety and efficacy of treatment of pediatric cholesteryl ester storage disease with lovastatin // *Pediatr Res.* 1992. Vol. 32 (5). P. 559–565.
10. Tadiboyina V.T., Liu D.M., Miskie B.A. et al. Treatment of dyslipidemia with lovastatin and ezetimibe in an adolescent with cholesterol ester storage disease // *Lipids Health Dis.* 2005. Vol. 28 (4). P. 26.
11. Leone L., Ippoliti P.F., Antonicelli R. Use of simvastatin plus cholestyramine in the treatment of lysosomal acid lipase deficiency // *J Pediatr.* 1991. Vol. 119 (6). P. 1008–1009.
12. Bernstein D.L., Hülkova H., Bialer M.G., Desnick R.J. Cholesteryl ester storage disease: review of the findings in 135 reported patients with an underdiagnosed disease // *J Hepatol.* 2013. Vol. 58 (6). P. 1230–1243.
13. Su K., Donaldson E., Sharma R. Novel treatment options for lysosomal acid lipase deficiency: critical appraisal of sebelipase alfa // *Appl Clin Genet.* 2016. Vol. 9. P. 157–167.
14. Kale A.S., Ferry G.D., Hawkins E.P. End-stage renal disease in a patient with cholesteryl ester storage disease following successful liver transplantation and cyclosporine immunosuppression // *J Pediatr Gastroenterol Nutr.* 1995. Vol. 20 (1). P. 95–97.
15. Ambler G.K., Hoare M., Brais R. et al. Orthotopic liver transplantation in an adult with cholesterol ester storage disease // *JIMD Rep.* 2013. Vol. 8. P. 41–46.
16. Федяков М.А., Барбитов Ю.А., Серебрякова Е.А. и др. Исследование частоты распространения дефицита лизосомной кислой липазы в российской популяции // *Педиатрическая фармакология.* 2018. Т. 15 (2). С. 184–185 [Fedyakov M.A., Barbitov Yu.A., Serebryakova E.A. i dr. Issledovaniye chastoty rasprostraneniya defitsita lizosomnoy kisloy lipazy v rossiyskoy populyatsii // *Pediatricheskaya farmakologiya.* 2018. T. 15 (2). S. 184–185 (in Russian)].
17. Баранов А.А., Намазова-Баранова Л.С., Гундобина О.С. и др. Дефицит лизосомной кислой липазы: клинические рекомендации по оказанию медицинской помощи детям // *Педиатрическая фармакология.* 2016. Т. 13 (3). С. 239–243 [Baranov A.A., Namazova-Baranova L.S., Gundobina O.S. i dr. Defitsit lizosomnoy kisloy lipazy: klinicheskiye rekomendatsii po okazaniyu meditsinskoj pomoshchi detyam // *Pediatricheskaya farmakologiya.* 2016. T. 13 (3). S. 239–243 (in Russian)].
18. Valayannopoulos V., Mengel E., Brassier A., Grabowski G. Lysosomal acid lipase deficiency: Expanding differential diagnosis // *Mol Genet Metab.* 2016. Vol. 120 (1–2). P. 62–66.

ДАННАЯ ИНФОРМАЦИЯ ПРЕДОСТАВЛЕНА В КАЧЕСТВЕ ИНФОРМАЦИОННОЙ ПОДДЕРЖКИ МЕДИЦИНСКИМ РАБОТНИКАМ. МНЕНИЯ, ИЗЛОЖЕННЫЕ В МАТЕРИАЛЕ, ОТРАЖАЮТ ТОЧКУ ЗРЕНИЯ АВТОРОВ И НЕ ОБЯЗАТЕЛЬНО СОВПАДАЮТ С ТОЧКОЙ ЗРЕНИЯ КОМПАНИИ СВИКС БИОФАРМА.

ООО «Свикс Биофарма»
125047, г. Москва, 1-я Тверская-Ямская ул.,
д. 23, стр. 1, эт. 5, пом. V ком. 4.
Тел. +7 495 229 06 61

